

Proceedings of the 6th and 7th Tohoku Veterinary Pathology Seminar

メタデータ	言語: jpn 出版者: 公開日: 2019-03-22 キーワード (Ja): キーワード (En): 作成者: 三上, 修, 佐藤, 尚人, 小川, 秀治, 高橋, 幸治, 大山, 貴行, 熊谷, 芳浩 メールアドレス: 所属:
URL	https://doi.org/10.24514/00002267

第6回および第7回東北病理談話会症例の紹介

三上 修¹⁾, 佐藤尚人²⁾, 小川秀治³⁾, 高橋幸治⁴⁾, 大山貴行⁵⁾, 熊谷芳浩⁵⁾

(平成24年8月6日 受付)

Proceedings of the 6th and 7th Tohoku Veterinary Pathology Seminar

Osamu MIKAMI¹⁾, Naoto SATO²⁾, Shuji OGAWA³⁾, Koji TAKAHASHI⁴⁾, Takayuki OYAMA⁵⁾ & Yoshihiro KUMAGAI⁵⁾

東北病理談話会は、家畜疾病の診断に関する知識・技術の向上を図るとともに、東北各県の現場で問題となっている疾病や、問題となりつつある疾病についての情報交換を目的とした勉強会として、2008年にスタートした。毎年9月に東北支所で行われている東北病理標本検討会は、東北6県の家畜保健衛生所病理担当者の研修を目的としたクローズドな会であるが、本談話会はオープンな勉強会として、家保の方だけでなく大学や食肉衛生検査所などからもご参加いただいている。内容は講演と標本交見会の2本立てで、6月と12月の年2回開催している。

第6回東北病理談話会は2011年6月24日に七戸町商工会館で22名が参加して開催された。当所病態研究領域の山本佑研究員による「水禽における鳥インフルエンザの感染病理」、ウイルス・疫学研究領域（東北支所）の三上修主任研究員による「豚増殖性腸炎と *Lawsonia intracellularis* 感染に必要な因子」についての講演に引き続き、青森県青森家畜保健衛生所の佐藤尚人主幹に「馬ヘルペスウイルス1型による核内封入体と肺胞内に好酸性結晶物質およびマクロファージの浸潤を伴った間質性肺炎」、秋田県中央家畜保健衛生所の小川秀治主査に「豚の *Salmonella* Typhimurium による壊死性回腸炎」について発表していただき、組織診断・疾病診断等について討論を行った。

- 1) 三上 修 (Osamu MIKAMI) * : 農研機構 動物衛生研究所 東北支所, 〒039-2586 青森県上北郡七戸町字海内31
- 2) 佐藤尚人 (Naoto SATO) : 青森県東青地域県民局地域農林水産部 青森家畜保健衛生所, 〒030-0134 青森市大字合子沢字松森395-1
- 3) 小川秀治 (Shuji OGAWA) : 秋田県中央家畜保健衛生所, 〒011-0901 秋田市寺内蛭根1丁目15-5 (現所属: 秋田県南部家畜保健衛生所)
- 4) 高橋幸治 (Koji TAKAHASHI) : 宮城県仙台家畜保健衛生所, 〒983-0832 仙台市宮城野区安養寺3-11-22 (現所属: 宮城県環境生活部食と暮らしの安全推進課)
- 5) 大山貴行 (Takayuki OYAMA), 熊谷芳浩 (Yoshihiro KUMAGAI) * : 岩手県中央家畜保健衛生所, 〒020-0173 岩手郡滝沢村滝沢字砂込390-5 (*現所属: 岩手県南家畜保健衛生所)

第7回東北病理談話会は2011年12月2日に七戸町商工会館で19名が参加して開催され、当所ウイルス・疫学研究領域の井関博研究員に「豚繁殖・呼吸障害症候群 (Porcine reproductive and respiratory syndrome: PRRS)」, 病態研究領域の川島健司上席研究員に「高病原性PRRSの特徴病変」について講演いただいた。交見会では、宮城県仙台家畜保健衛生所の高橋幸治主任主査に「牛の少数のヨーネ菌が認められた肉芽腫性回腸炎」、岩手県中央家畜保健衛生所の大山貴行主任獣医師に「牛の第三腰椎における重複脊髄」について発表していただき、討論を行った。

本稿では、2011年の東北病理談話会で発表された4題の症例について紹介する。

* Corresponding author; Mailing address: Tohoku Research Station, National Institute of Animal Health, 31 Uminai, Shichinohe, Aomori, 039-2586 JAPAN.
Tel: +81-176-62-5373
Fax: +81-176-62-5117
E-mail: mikami@affrc.go.jp

馬ヘルペスウイルス 1 型 (EHV-1) による核内封入体と肺胞内に好酸性結晶物質およびマクロファージの浸潤を伴った間質性肺炎

佐藤尚人 (青森県青森家畜保健衛生所)

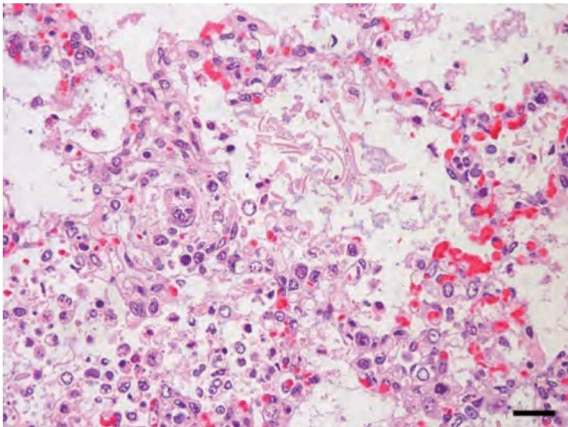


写真 1. 肺胞内の好酸性結晶物質とマクロファージの浸潤を伴った間質性肺炎。HE 染色, Bar=20 μm。

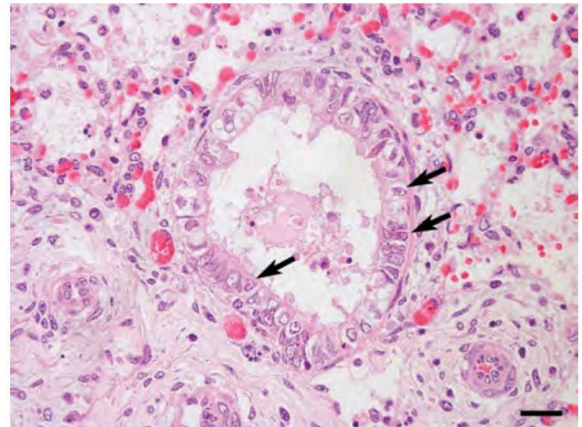


写真 2. 細気管支上皮細胞に認められる両染色～好酸性核内封入体 (矢印)。HE 染色, Bar=20 μm。

症 例: 馬 (サラブレッド), 胎齢 10 ヶ月, 雌, 死産。

発生状況と臨床所見: 12 頭の繁殖馬を飼養している農場で, 2010 年 4 月 30 日分娩予定の母馬 (1998 年 3 月 21 日生) が前駆症状を示すことなく, 4 月 15 日早朝に死産胎子を娩出した。なお, 母馬は 2009 年 11 月 30 日および 12 月 27 日に馬鼻肺炎生ワクチンを接種済みであった。

剖検所見: 外見には著変は認められなかった。胸腔には黄色でやや混濁した胸水の貯留が認められた。胸部胸腺は黄色化を呈し腫大していた。その他の臓器に著変は認められなかった。

組織所見: 肺では肺胞壁毛細血管がうっ血・出血し, 細気管支および肺胞内にはマクロファージを主とする単核細胞, 好中球, 好酸性均一無構造な結晶物質, 漿液等が認められた (写真 1)。気管支および細気管支上皮細胞は腫大し, 細胞質の空胞化と一部で管腔内への脱落が見られた。これら上皮細胞では両染色～好酸性核内封入体が認められた (写真 2)。肺胞上皮細胞においても同様な封入体が観察され, 肺胞壁は肥厚していた。胸膜および小葉間結合組織は

水腫を呈し, 単核細胞の浸潤が認められた。胸腺では皮質および髓質の壊死と小葉の粗しょう化が認められ, リンパ球は顕著に消失していた。細網細胞には両染色～好酸性核内封入体の形成が認められた。肝臓では巣状壊死が散見され, グリソン鞘に単核細胞の浸潤が認められた。抗馬ヘルペスウイルス 1 型 (EHV-1) モノクローナル抗体 (動衛研) を用いた免疫組織化学的染色では, 封入体が認められた細気管支上皮細胞などで陽性反応が確認された。

病原検査: ウイルス学的検査では, 肺および胸腺の補体結合反応法で馬ヘルペスウイルス抗原が検出された。また, 肺および胸腺乳剤から DNA を抽出しリアルタイム PCR を実施したところ, EHV-1 遺伝子が検出された。細菌学的検査では, 主要臓器から病原細菌は分離されなかった。

診断と討議: 組織診断名は EHV-1 による核内封入体と肺胞内に好酸性結晶物質およびマクロファージの浸潤を伴った間質性肺炎, 疾病診断名は馬鼻肺炎 (流産) とされた。好酸性結晶物質については羊水由来の物質であるとの意見が出された。

(東北病理談話会 症例番号 11)

豚の *Salmonella Typhimurium* による壊死性回腸炎

小川秀治（秋田県中央家畜保健衛生所*）

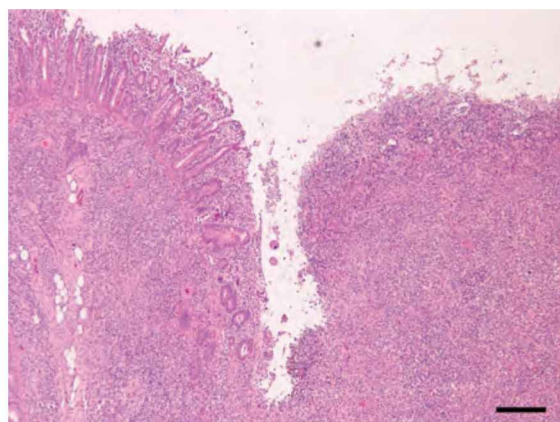


写真1. 回腸粘膜の壊死および潰瘍。HE染色, Bar=200 μ m。

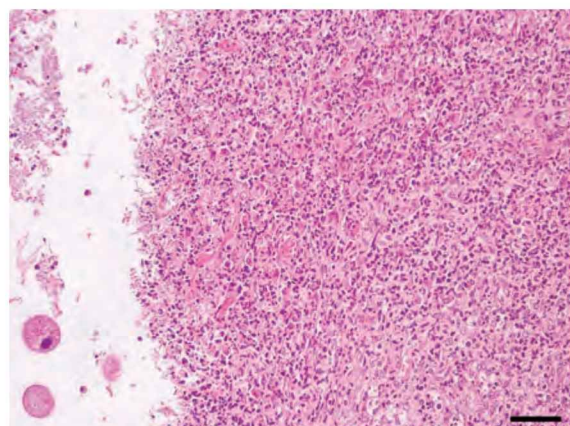


写真2. 潰瘍部における炎症細胞の浸潤と大腸バランチジウム。HE染色, Bar=50 μ m。

症例：豚（交雑種），40日齢，雌，鑑定殺。

発生状況と臨床所見：2010年7月に繁殖雌豚約30頭飼養の一貫経営農場で，離乳豚が泥状の下痢便を呈し，3腹の離乳豚5頭が斃死したため，離乳豚1頭（本症例）と斃死豚2頭の病性鑑定を実施した。

剖検所見：軽度の消瘦および肝臓に白斑が散見された。回腸，盲腸および結腸粘膜には点状出血と肥厚がみられ，粗造感を呈していた。また，リンパ節の腫脹が認められた。

組織所見：回腸下部では粘膜の壊死および潰瘍が顕著で，同部は多数のグラム陰性短桿菌を伴い，び慢性に炎症細胞の浸潤と線維芽細胞増生が認められた（写真1）。腸腺構造が残存した部位では，粘膜上皮の変性，壊死および固有層のマクロファージ浸潤による肥厚や陰窩膿瘍がみられた。また，潰瘍部の腸管内には大腸バランチジウムが散見された（写真2）。同様の病変は結腸でも認められた。空腸では，固有層にマクロファージの浸潤と粘膜の軽度肥厚がみられた。肝臓では，マクロファージおよび好中球の浸潤を伴う肝細胞の巣状壊死が散見された。サル

モネラ04群兔血清（デンカ生研）を用いた免疫組織化学的染色（SAB法）では，回腸の潰瘍部，胃・空腸・回腸の浸潤マクロファージおよび腸間膜リンパ節のマクロファージに陽性抗原が確認された。

病原検査：空腸，回腸，盲腸および結腸内容物から，*Salmonella Typhimurium*（04群，H抗原第1相:i，第2相:1,2）および*Escherichia coli*（K88, VT, LT, ST:陰性）が分離された。ウイルスは分離されなかった。なお，同時に解剖した他の2頭からも，同じ血清型の*S. Typhimurium*が分離された。

診断と討議：組織診断名は豚の*Salmonella Typhimurium*による壊死性回腸炎，疾病診断名は豚サルモネラ症（腸炎型）とされた。胃，空腸および回腸にみられた粘膜固有層におけるマクロファージの浸潤は，免疫組織化学的染色の結果からサルモネラに対する反応性変化であると考えられ，当該豚の免疫状態も病態に影響を与えた可能性があると考えられた。

（東北病理談話会 症例番号12）

* 現所属：秋田県南部家畜保健衛生所

牛の少数のヨーネ菌が認められた肉芽腫性回腸炎

高橋幸治 (宮城県仙台家畜保健衛生所*)

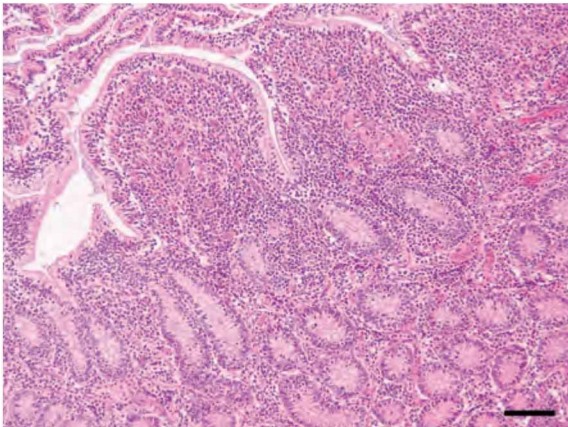


写真1. 回腸粘膜固有層における炎症細胞浸潤と肥厚。HE染色, Bar=100 μm。

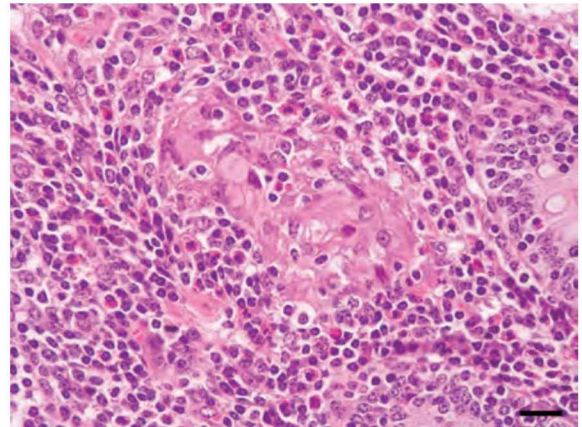


写真2. 固有層のリンパ球, 好酸球, 類上皮細胞および多核巨細胞の浸潤。HE染色, Bar=20 μm。

症例:牛 (ホルスタイン種), 6歳4ヵ月齢, 雌, 鑑定殺。

発生状況と臨床症状:乳用牛33頭 (成牛25頭, 育成・子牛8頭) を飼養する酪農家で, 家伝法5条に基づく定期検査でヨーネ病検査を実施したところ, ELISA法で1頭が抗体陽性を示したため, 法令殺された。外貌では軽度な消瘦が認められ, 軟便を呈していた。当該牛は県外導入牛であった。

剖検所見:回腸下部から回盲部の粘膜は軽度に肥厚が認められた。その他, 左後肢の大腿二頭筋内部と肝臓に, それぞれソフトボール大, ダチョウ卵大 (15-17 × 12-15 cm) の膿瘍が認められた。

組織所見:空腸から回腸の粘膜固有層には, び漫性にリンパ球や好酸球が浸潤し肥厚していた (写真1)。また, 多核巨細胞も散見され, 一部では集簇する部位が認められた (写真2)。多核巨細胞はやや崩壊しかけたものも認められた。抗酸菌染色では, 多核巨細胞内に抗酸菌が少数認められたが, 抗酸菌が認められない多核巨細胞も多くみられた。また, 少数であるが多核巨細胞に近接する類上皮細胞や大型のマクロファージ内にも抗酸菌が認められた。腸間

膜リンパ節では, 限局性の肉芽腫が形成され, 少数の抗酸菌を伴う多核巨細胞の浸潤が認められた。

病原検査:ヨーネ病検査値 (S/P値) は, スクリーニング法 (プルキエ) で142.9, エライザ法 (ヨーネライザII) では1回目0.516, 2回目0.693であった。ヨーネ菌のリアルタイムPCR検査では, 糞便で0.0139 pg/well, 空腸下部や回腸下部およびその内容物と腸間膜リンパ節で0.00151~67.9 pg/wellであったが, 乳房上リンパ節では検出されなかった。また, 糞便中からヨーネ菌が分離された。ウイルス学的検査は実施しなかった。

診断と討議:組織診断名は牛の少数のヨーネ菌が認められた肉芽腫性回腸炎, 疾病診断名は牛のヨーネ病とされた。提出標本の回腸下部粘膜固有層には多核巨細胞が多く認められ, 肉芽腫病変を形成していたが, 崩壊しかけた多核巨細胞がみられ抗酸菌も認められないか少数しか確認できなかったことから, 病態としては緩解に向かっているのではないかと推察された。

(東北病理談話会 症例番号13)

* 現所属: 宮城県環境生活部食と暮らしの安全推進課

牛の第三腰髄における重複脊髄

大山貴行, 熊谷芳浩* (岩手県中央家畜保健衛生所)

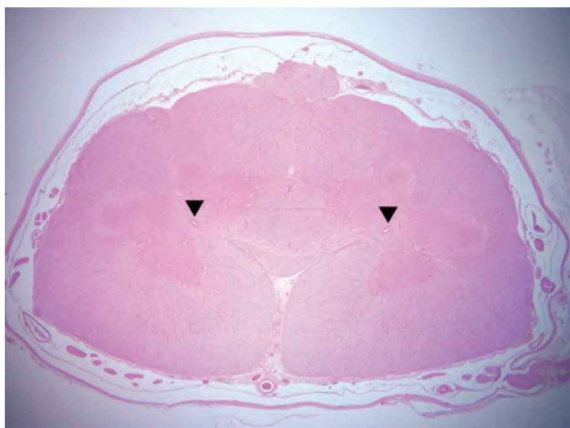


写真1. 第三腰髄における重複脊髄。矢頭は中心管。HE染色。

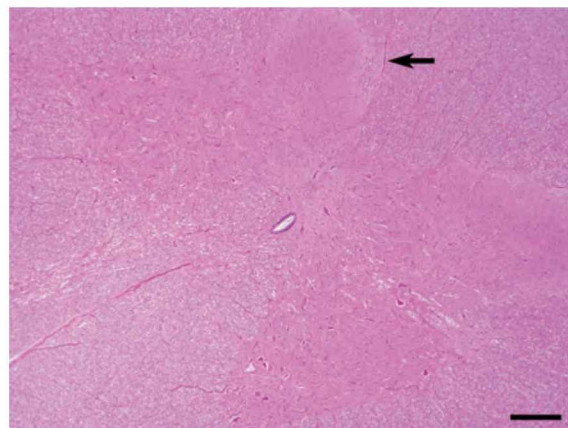


写真2. 写真1右側部の拡大図。背正中中隔(矢印)は彎曲している。HE染色, Bar=200 μm。

症例: 牛(黒毛和種), 18日齢, 雌, 鑑定殺。

発生状況と臨床所見: 当該牛は2011年1月21日の出生直後から起立不能(前肢に負重できない状態)であった。経過観察を行ったが症状が改善されないため, 18日齢時に病性鑑定に供された。当該牛の母牛を含め, 同農場の飼養牛では過去に異常産および奇形はみられなかった。

剖検所見: 第一から第四胸椎は変形して脊柱はS字状に彎曲し, 左側の第二から第三肋骨の変形を伴っていた。胸部を剥皮したところ, 肋骨の変形により同部肋間筋は菲薄化し, 円形状(15×15 cm大)に胸膜が露出していた。固定後の観察では, 採材した第一から第三腰髄の断面において, 腹側に近い脊髄実質に楔形の空洞または亀裂がみられ, 灰白交連は狭小化していた。その他, 癒合腎と左側肘関節および膝関節に膿瘍が観察された。

組織所見: 第三腰髄では, 接近癒合した2つの脊髄が1つの硬膜内に観察された。脊髄中心管は2つに分岐し, それに伴い灰白質は左右に乖離していたが一部腹角で連絡しており, 接近する腹索は境界が不明瞭であった(写真1)。また, 腹正中裂のY字状分岐および交連部の線維の菲薄化が観察され, 背正中中隔は不整であった(写真2)。第一腰髄では, 実質に空洞が形成され, 灰白質の構造は不明瞭であっ

たが, 複数の脊髄中心管が認められた。腹正中裂のY字状分岐も第一腰髄からみられた。第二腰髄は第三腰髄とはほぼ同様の所見であった。その他, 左側肘関節および膝関節で化膿性関節周囲炎が観察された。融合腎に組織学的な異常は認められなかった。

病原検査: 実施せず。

検討と討議: 組織診断名は牛の第三腰髄における重複脊髄, 疾病診断名は重複脊髄症を主奇形とする牛の複合奇形(重複脊髄, 脊椎彎曲, 肋間変形および癒合腎)とされた。検索した部位が限られているが, 本症例の重複脊髄は第一腰髄に起点, 第三腰髄よりも後方に終点があるものと考えられた。肋骨の変形, 脊椎彎曲, 融合腎等の他の奇形を伴っていたことが既報の重複脊髄事例^{1)~5)}と異なっていた。

参考文献:

- 1) M. Koyama, Jpn. Med. Assoc. 50: 153-156, 1997.
- 2) S. Ofuji, Vet. Pathol. 36: 607-609, 1999.
- 3) 稲見健司, 平成19年度福島県家畜保健衛生所業績発表会, 2006.
- 4) M. Seki, Jpn. Med. Assoc. 63: 693-695, 2010.
- 5) 千葉史織, 平成22年度産業動物獣医学会(北海道), 2010.

(東北病理談話会 症例番号14)

* 現所属: 岩手県南家畜保健衛生所