

Proceedings of the 9th Seminar on
Histopathological Diagnosis held in Kyushu
Research Station, 2005

メタデータ	言語: jpn 出版者: 公開日: 2019-03-22 キーワード (Ja): キーワード (En): 作成者: 中谷, 英嗣, 山下, 信雄, 加地, 雅也, 津波, 修, 榊原, 正吾, 甲斐, 貴憲, 早稻田, 万大, 鎌田, 博志, 東山崎, 達生, 後藤, 介俊, 大津, 尚子, 佐藤, 真澄, 田中, 省吾 メールアドレス: 所属:
URL	https://doi.org/10.24514/00002158



第9回九州・山口・沖縄病理事例研修会（九州支所 - 2005）における症例

九州・山口・沖縄各県病理担当者¹⁾
動物衛生研究所九州支所²⁾

（平成18年8月7日 受付）

Proceedings of the 9th Seminar on Histopathological Diagnosis held in Kyushu Research Station, 2005

Prefectural Veterinary Pathologists in Kyushu District, Yamaguchi and Okinawa¹⁾
Kyushu Research Station, National Institute of Animal Health²⁾

- 1) 中谷英嗣 (Hidetsugu NAKATANI): 山口県中部家畜保健衛生所, 〒754-0879 山口市嘉川671-5
山下信雄 (Nobuo YAMASHITA): 佐賀県中部家畜保健衛生所, 〒849-0924 佐賀市若楠2-7-4
加地雅也 (Masaya KAJI): 熊本県中央家畜保健衛生所, 〒861-4215 下益城郡城南町沈目新畑1666
津波 修 (Osamu TSUHA): 沖縄県家畜衛生試験場, 〒900-0024 那覇市古波蔵112
榊原正吾 (Seigo SAKAKIHARA): 鹿児島県中央家畜保健衛生所, 〒899-2201 日置市東市来町湯田1678
甲斐貴憲 (Takanori KAI): 大分県大分家畜保健衛生所, 〒870-1153 大分市小野鶴字原442
早稲田万大 (Kazuo WASEDA): 長崎県中央家畜保健衛生所, 〒854-0063 諫早市貝津町3118
鎌田博志 (Hiroshi KAMATA): 宮崎県宮崎家畜保健衛生所, 〒880-0212 宮崎郡佐土原町下那珂字片瀬原3151-1
東山崎達生 (Tatsuki TOYAMASAKI): 鹿児島県中央家畜保健衛生所, 〒899-2201 日置市東市来町湯田1678
後藤介俊 (Yukitoshi GOTO): 鹿児島県中央家畜保健衛生所, 〒899-2201 日置市東市来町湯田1678
大津尚子 (Naoko OOTSU): 福岡県中央家畜保健衛生所, 〒816-0081 福岡市博多区井相田2-1-3
2) 佐藤真澄 (Masumi SATO), * 田中省吾 (Shogo TANAKA): 動物衛生研究所九州支所, 〒891-0105 鹿児島市中山町2702

* Corresponding author; Kyushu Research Station, National Institute of Animal Health, 2702 Chuzan Kagoshima, Kagoshima 891-0105, JAPAN
TEL: +81-99-268-2078 FAX: +81-99-268-3088
E-mail: tanakas@affrc.go.jp
Web URL: <http://www.sat.affrc.go.jp/sat/byori/byori.htm>

2005年7月28日, 第9回九州・山口・沖縄病理事例研修会が動物衛生研究所九州支所において開催された。各県の病性鑑定病理担当者等に加え, 助言者として藤原公策 (東京大学名誉教授), 安田宣紘 (鹿児島大学教授), 三好宣彰 (同助教授), 末吉益雄 (宮崎大学助教授), 谷山弘行 (酪農学園大学教授), 布谷鉄夫 (財) 日本生物科学研究所長, 中村紳一郎 (社) 予防衛生協会主任研究員, 本所より播谷亮 (感染病研究部感染病理研究室室長) にご出席いただいた。谷山弘行教授による講演「最近話題の産業動物における感染症の病理学」に続き, 11例について事例報告および検討を行った。

1. 子牛の胆汁うっ滞を伴った肝線維症

提出者: 中谷英嗣 (山口県)

病歴: 牛, 黒毛和種, 49日齢, 雄。繁殖雌牛15頭, 子牛10頭を飼養する繁殖農家において, 2005年3月8日に6日齢の子牛が灰白色軟便の下痢を発症した。可視粘膜は黄疸傾向を示すとともに腹囲膨満を呈していた。その後も活力がなく, 歩様蹠踏状態が継続したことから, 予後不良として4月19日に病性鑑定に供された。

剖検所見: 肝臓は, 間質が白色明瞭で硬化していた。肝リンパ節は腫大していた。胆嚢には多量 (約30L) の胆汁が貯留しており, 総胆管が閉鎖していた。

組織所見: 肝臓 (提出標本) は, グリソン鞘から中心

静脈に向かって肝細胞索を分断するように線維性結合織が重度に増生し，小葉構造は不明瞭であった（写真1）。結合織に置換されずに残存する肝細胞は，腫大あるいは萎縮して空胞変性も認められた。増生した小葉間間質には胆管および偽胆管の増生がみられ，小葉間および毛細胆管にはホール法で確認される胆汁色素が散見された。結合織の増生は重度であったが，肝細胞の再生による偽小葉の形成はみられないが稀であった。肝リンパ節では，巨核球が散見されグメリン反応陽性の胆汁色素が重度に沈着し，マクロファージの浸潤や貪食像がみられた。胆嚢では上皮細胞が剥離，脱落し，粘膜面に黄色色素，線維素，退廃物が滲出していた。また，異物巨細胞の出現やマクロファージの浸潤が認められた。胆嚢粘膜固有層では結合織が増生し，毛細血管の新生がみられた。脾臓では被膜および脾柱の石灰化がみられた。

病原検索：細菌およびウイルス検査のいずれも実施しなかった。

診断と討議：組織診断名は，胆汁のうっ滞を伴った肝線維症，疾病診断名は子牛の先天性肝外胆道閉鎖症とされた。討議では，肝硬変と肝線維症の鑑別法が議論されたが，本例の肝病変は，肝細胞の再生像がみられないことから肝硬変ではなく肝線維症の範疇にあるものと考えられた。

2. *Aspergillus fumigatus*による牛の壊死性胎盤炎

提出者：山下信雄（佐賀県）

病歴：牛，黒毛和種，胎齢195日，性別不明。繁殖牛52頭，子牛25頭，肥育牛80頭を飼養する農家で，2005年4月19日，畜主が牛舎で流産胎子を発見した。母牛は1999年3月生まれ，過去に流産歴はなく，ウイルス性異常産関連ワクチンは接種していなかった。立ち入り時に母牛に異常はなかったが，皮膚真菌症を呈した子牛が数頭認められた。

剖検所見：胎子の体長は56cm，体重は5.7kgで胎子の腹部を除く全身皮膚に直径数mm～5cm程度の白斑病巣が散在していた。胸腔，腹腔には赤色の水様物が貯留し，第一胃には黄色内容物が貯留していた。

組織所見：胎盤（提出標本）の母体結合組織には水腫がみられ，広範囲の絨毛叢に石灰化を伴う壊死および真菌の増殖が認められた（写真2A）。真菌の増殖した部位には中心部が明るく抜けた菊花状の好酸性棍棒体が散見された（写真2B）。小腸管腔内では著しく真菌が増殖していた。体表皮膚ではびまん性の角質層の変性と一部に真菌がみられた。肺胞腔内には線維素析出および好中球が

浸潤し，好中球の充満した細気管支腔内に多数の真菌がみられた。グロコット染色によりこれらの真菌はほぼ均一な幅を持ちY字状分岐が観察された。また，抗*Aspergillus* spp.抗体（バイオジェネシス社）を用いた免疫組織化学的染色（SAB法）では，胎盤絨毛叢および腸管腔内の真菌に一致して陽性反応が確認された。その他に脳実質のうっ血，脾臓の髓外造血，大腸の粘膜脱落が認められた。

病原検索：細菌学的検査で胎子の胃内容から真菌のみが検出され，*Aspergillus fumigatus*と同定された。ウイルス学的検査では，既知の異常産ウイルスは否定された。

診断と討議：組織診断名は，*Aspergillus fumigatus*による壊死性胎盤炎，疾病診断名は内在性真菌症とされた。*A. fumigatus*は，母牛の経膈により胎盤から胎子へ感染したものと推察された。

3. 牛の壊死性肉芽腫性肺炎

提出者：加地雅也（熊本県）

病歴：牛，乳用種（肥育用），4ヵ月齢，雌。2004年7月下旬に他県より導入され，8月29日より発熱・発咳を呈したため，アンピシリン，ニューキノロン系抗生物質により治療した。9月1日には一時的に元気食欲が回復したが，10月1日から再発し，チルミコシン，アンピシリンにて治療するも予後不良のため，病性鑑定を実施した。当該牛に呼吸器病ワクチンは未接種であった。

剖検所見：肺の前葉から中葉に粟粒～米粒大の膿瘍が散在し，胸腹腔内に線維素析出がみられた。その他の臓器に著変は認められなかった。

組織所見：肺（提出標本）では，気管支に関連して大小の壊死巣が多発していた。壊死巣は，炎症細胞と脱落細胞からなる好酸性の退廃物を中心として周囲に類上皮細胞やマクロファージによる肉芽腫形成がみられたが，結合織の増生による被包化は認められなかった（写真3）。壊死巣周囲では，肺胞中隔が単核細胞浸潤等により全体的に肥厚し，水腫およびマクロファージや好中球の浸潤により無気肺を呈していた。細気管支では，好中球の貯留，粘膜上皮の過形成がみられた。抗*Mycoplasma bovis* (*M. bovis*)抗体（動衛研より分与）を用いた免疫組織化学的染色では，肺の凝固壊死部に強い抗原陽性反応が確認された。また抗*Mannheimia haemolytica* (*Mh*) serotype 1抗体（動衛研より分与）を用いても同部位に陽性反応が確認された。*Mh* serotype 2, *Pasteurella multocida*, *Histophilus somni*, 牛パラインフルエンザ3型, RSV, IBRV, BVDVに対する各抗体では陽性反応は確認されなかった。抗酸菌染色（チールネルゼン法）で

は、肺の壊死巣周囲の肉芽腫内に抗酸菌は検出されなかった。その他の臓器では、脾臓のリンパ濾胞周囲や肝臓の類洞に好中球の増加がみられたが、他に著変は認められなかった。

病原検索：細菌検査で肺より*M. bovis*が分離された。

診断と討議：組織診断名は壊死性肉芽腫性肺炎、疾病診断名については今回、免疫染色で使用した*M. bovis*の抗血清の特異性が確認されておらず、*Mh*も分離されていないため（治療の影響とみられる）、組織診断名と同じとされた。文献では*M. bovis*が分離された化膿性肉芽腫性肺炎など本例と類似した報告はあるが、今回は*M. bovis*の典型病変とされる細気管支周囲の濾胞状のリンパ球増殖はほとんど認められなかった。*M. bovis*以外にも*Mh*の関与が強く疑われ、気管支の壊死巣は二次感染に起因するものと推察された。

4. 豚の血栓形成および微小壊死を伴う心筋炎

提出者：津波 修（沖縄県）

病歴：豚，LW，約100日齢，雌。母豚500頭規模の一貫経営農家において、2005年3月7日から肥育豚（5～6ヵ月齢）の急死例が増加したため3月23日管轄家保が立入し、死亡豚2頭（肥育豚1頭，育成豚1頭）と瀕死状態の育成豚1頭（搬送中に死亡：提出症例）について病性鑑定を実施した。当該農場では2004年12月末および2005年2月末に母豚1頭，種雄豚1頭に豚丹毒（敗血症型）の発生があった。豚丹毒の予防接種（生ワクチン）は50日齢で実施されていた。

剖検所見：全身にチアノーゼが認められた。気管腔内に泡沫性粘液充満，肺の肝変化（全葉性），リンパ節（肺門，肝門，腸間膜）の充血が認められた。

組織所見：心臓（提出標本）では好中球およびマクロファージの浸潤と心筋線維の空胞変性や崩壊を主とした微小壊死巣が散見された（写真4）。小動脈周囲および心筋線維間質ではリンパ球や形質細胞が軽度に浸潤し，心筋線維間では限局性に血栓形成も認められた。肺では重度のうっ血と肺胞中隔の毛細血管内に血栓形成が認められ，肺胞腔への出血も散見された。腎臓髄質では間質で軽～中程度に好中球および単核系細胞の浸潤が散見された。各臓器においてグラム染色を実施したが菌体様物は認められなかった。

病原検索：細菌学的検査では主要臓器から*Erysipelothrix rhusiopathiae*が分離された。

診断と討議：組織診断名は血栓形成および微小壊死を伴う心筋炎，疾病診断名は心筋炎を伴う豚丹毒とされ

た。心臓の所見から急性～亜急性の敗血症型と考えられることや肺の所見からは播種性血管内凝固（DIC：disseminated intravascular coagulation）との関連があるのではとの意見が出た。また、ワクチン接種豚での発生についての原因については不明であった。

5. *Actinobacillus pleuropneumoniae* 2型による豚の化膿性髄膜炎

提出者：榊原正吾（鹿児島県）

病歴：豚，約100日齢，雌。繁殖豚800頭，肥育豚6800頭を飼養する一貫経営農家において、2004年12月22日の朝、肥育豚1頭の死亡が確認され、同日午後より剖検された。当該豚に治療歴は無く、前日まで異常は認められなかった。ワクチンは、母豚に豚繁殖・呼吸障害症候群（PRRS），豚流行性下痢（PED），豚伝染性胃腸炎（TGE），オーエスキー病（AD），マイコプラズマ，豚萎縮性鼻炎（AR），子豚にPRRS，ADが接種されていた。

剖検所見：肺胸膜と壁側胸膜の線維素による癒着がみられ，肺表面に暗赤色ドーム状の隆起が認められた。その他の臓器に著変は認められなかった。

組織所見：大脳（提出標本）では前頭葉から後頭葉までの全域にわたり，髄膜に好中球，リンパ球を主体とする軽度から中程度の炎症細胞の浸潤および線維素析出が認められた。これらの髄膜に隣接する実質には粗鬆化，好中球・単核細胞浸潤，血栓形成およびリンパ球，好中球からなる囲管性細胞浸潤が認められた。側脳室や第三脳室の脈絡叢上皮下結合組織では好中球主体の著しい細胞浸潤がみられた（写真5A）。また脳室内に菌塊が散見された。小脳および脳幹部，脊髄では大脳とほぼ同様な化膿性髄膜炎が認められ大脳より顕著であった。また脊髄では脊髄中心管に好中球浸潤および菌塊が認められた。抗*Actinobacillus pleuropneumoniae* 2型抗体（動衛研より分与）を用いた免疫組織化学的染色（SAB法）では、大脳側脳室および脊髄中心管にみられた細菌塊に一致して陽性反応がみられた（写真5B）。一方、抗*Streptococcus suis* 1, 2型抗体（動衛研より供与）では陽性抗原は検出されなかった。肺では肺小葉に肺胞の凝固壊死巣が散在性に認められた。壊死巣では炎症細胞や変性細胞の浸潤・貯留，線維素析出および出血が認められた。壊死巣の境界は明瞭で，周囲を取り囲む形で燕麦細胞，好中球などの浸潤・貯留が認められた。壊死部以外でも細気管支，肺胞腔内に好中球を主体とする顕著な炎症性細胞浸潤が認められた。また胸膜，小葉間間質に著明な線維素析出を伴う好中球浸潤が認められた。抗豚サーコウイルス

ス2型(PCV2)抗体(動衛研より供与)を用いた免疫組織化学的染色では、肺門リンパ節に僅かに陽性反応がみられたものの他の臓器では認められなかった。

病原検索：細菌検査から大脳、脊髄、肺より *Actinobacillus pleuropneumoniae* 2型が分離された。蛍光抗体法により豚コレラは否定された。

診断と討議：組織診断名は *Actinobacillus pleuropneumoniae* 2型による化膿性髄膜炎、疾病診断名は *Actinobacillus pleuropneumoniae* 2型感染症とされた。本症例を *Actinobacillus pleuropneumoniae* 2型による病変としてよいか議論になったが、細菌検査および免疫組織化学的染色(SAB法)から、他の病原体の関与は考え難く、*Actinobacillus pleuropneumoniae* 2型感染に起因するものとされた。

6. アデノウイルス感染を伴った豚の脳脊髄血管症

提出者：甲斐貴憲(大分県)

病歴：豚，品種不明，45日齢，性別不明。2004年6月に母豚50頭規模の一貫経営の養豚農場にて，子豚が起立不能，神経症状(遊泳運動，旋回)，呼吸器症状，食欲不振を呈した後に斃死した。

剖検所見：腎臓の退色，肺の一部に灰色斑が認められた。

組織所見：扁桃(提出標本)は，二次リンパ濾胞の形成に乏しく陰窩膿瘍も散見された。扁桃陰窩粘膜上皮細胞には，好酸性核内封入体を主体に好塩基性核内封入体も認められた(写真6A)。橋(提出標本)では，広範な軟化巣が認められ灰白質にマクロファージ，グリア細胞の浸潤，軸索の膨化および脂肪顆粒細胞の出現を伴っていた(写真6B)。軟化巣およびその周囲の血管では血管内皮細胞の腫大，血管平滑筋の核崩壊，マクロファージやリンパ球を主体とする囲管性細胞浸潤が認められ，軟化巣から離れた部位の血管においては血管内皮細胞の腫大，血管平滑筋の核崩壊，充血・うっ血が認められた。大脳，小脳，中脳，延髄では血管に同様な病変が広範囲に認められ，血管病変に付随して軟化巣が散見された。小腸では粘膜固有層にリンパ球の中等度浸潤が認められ，パイエル板ドーム域の粘膜上皮細胞にハローを伴う好酸性あるいは好塩基性核内封入体が散見された。肺では広範囲の肺胞中隔にリンパ球浸潤が中等度に認められ，肺胞中隔は肥厚していた。脾臓では莢組織の軽度増生が認められた。扁桃の抗オーエスキーウイルス抗体(動衛研より分与)および抗アデノウイルス抗体(血清型1~4型のミックス；動衛研より分与)を用いた免疫組織化学的

染色では陰性であった。透過型電子顕微鏡により扁桃粘膜上皮細胞の核内にアデノウイルスの粒子が観察された。

病原検索：ウイルス学的検査では扁桃，肺，腎臓からの分離は陰性であった。扁桃，肺，腎臓を用いたPCRではオーエスキーウイルス，豚コレラウイルスの遺伝子は検出されなかった。ラテックス凝集反応によるオーエスキー病抗体は陰性であった。細菌学的検査では肺から *Brevibacterium* spp.が分離され，小腸内容物の大腸菌数は 5.1×10^7 CFU/gであった。

診断と討論：組織診断名は，扁桃が陰窩粘膜上皮細胞における好酸性・好塩基性核内封入体の形成，橋が管壁の変性を伴った左右対称性の脳軟化と診断された。疾病診断はアデノウイルス感染を伴った脳脊髄血管症と診断された。脳の病変は血管の変性が特徴的で，それに伴う脳軟化(壊死)へと向かったと考えられ，血管の病変から本例は浮腫病の慢性型である脳脊髄血管症と考えられた。アデノウイルスの感染は浮腫病についで日和見感染によるものと考えられた。本例は45日齢での比較的若齢の脳脊髄血管症であることや，血管周囲の囲管性細胞浸潤が多いことなどから稀な症例と考えられた。

7. 豚の壊死性血管炎を伴う皮膚の出血およびポウマン嚢腔内に線維素の析出が顕著な糸球体腎炎

提出者：早稲田万大(長崎県)

病歴：豚，デカルプ，3ヵ月齢，去勢。2003年2月23日，3ヵ月齢の肥育豚1頭が食欲不振，活力低下を示した。抗生物質による治療を行ったが，症状の改善がみられず，同月25日午前に斃死したため病性鑑定を行った。

剖検所見：全身皮膚に米粒大~ピンポン玉大で不定形の出血斑がみられた。出血斑は臀部~会陰部にかけて大きく，左鼠頸部の出血斑は癒合していた。腎臓は左右ともに腫大し，表面には点状出血が認められた。また，断面にも出血がみられ，皮髄境界は不明瞭であった。心臓では心内膜に出血が認められた。下顎リンパ節，気管気管支リンパ節，腸間膜リンパ節および鼠径リンパ節の腫大が認められた。

組織所見：皮膚(提出標本)では表皮に限局性の軽度な壊死が認められ，真皮から皮下組織にかけて広範な出血および小動・静脈を主体にその周囲に細胞退廃物の集簇を伴う壊死性血管炎が多発していた(写真7A)。腎臓(提出標本)ではび慢性にポウマン嚢の拡張がみられ，腔内には線維素の析出，出血および糸球体の萎縮・消失が認められた。尿細管では上皮細胞の変性が高度に認められ，再生像および合胞体の形成も認められた(写真

7B)。間質では血管壁に細胞退廃物の集簇を伴う壊死性血管炎および中等度のリンパ球浸潤が認められた。髄質でも大小の弓状動脈に同様な壊死性血管炎が認められ、脂肪組織内には出血がみられた。鼠径リンパ節では辺縁洞周囲における出血および壊死がみられ、脳では髄膜下血管の拡張および実質の血管周囲腔における単核細胞浸潤が中等度認められた。また、主要臓器に抗PCV2抗体と抗豚繁殖・呼吸障害症候群ウイルス（PRRSV）抗体を用いた免疫組織化学的染色（SAB法）を実施したが、いずれも陽性反応は認められなかった。

病原検索：肺から *Streptococcus* spp. および *Pseudomonas* spp. を分離。扁桃、肺および腎臓を用いて PRRSV と PCV2 を標的とする PCR を実施したが、PRRSV は全て陰性、PCV2 は全て陽性であった。

診断と討議：組織診断名は、皮膚が出血および壊死性血管炎、腎臓は壊死性血管炎を伴う線維索性系球体腎炎とされた。疾病診断名は、豚皮膚炎腎症候群（PDNS: porcine dermatitis and nephropathy syndrome）と診断された。

8. 豚の壊死性血管炎と血栓形成を伴う出血性真皮炎

提出者：鎌田博志（宮崎県）

病歴：豚，LWD，3歳，雌。繁殖雌豚3,600頭規模の一貫経営農場において、母豚1頭が分娩後に発熱し、体表に多数の暗赤色斑が認められたため、4日後の2005年1月21日に鑑定殺された。当該豚には、豚インフルエンザ、日本脳炎、豚丹毒、AD、胸膜肺炎（App）、AR、TGE、PED、PRRSのワクチンが接種され、治療には、抗生物質（アンピシリン）、解熱剤（スルピリン）が投与されていた。また、同農場においては、PRRSV、PCV2の浸潤が確認されている。

剖検所見：体表、特に耳翼、乳房、四肢の皮膚に、3～5cm大の暗赤色発疹様病変が多発していた。脾臓辺縁部にうっ血がみられたが、脳、その他の主要臓器に著変は認められなかった。

組織所見：皮膚（提出標本）病変部では、真皮乳頭層から網状層の毛細血管や小動・静脈に血栓形成および血管壁のフィブリノイド変性が認められ、周囲に広範な出血を伴っていた。さらに、血管周囲にマクロファージや好中球の浸潤および細胞退廃物の集簇を伴う部位も散在した（写真8）。皮下組織では、血管内皮細胞の腫大および周囲に形質細胞やリンパ球が浸潤し、血管壁の粗鬆化や水腫性膨化を伴うのものもあった。これらの病変は、耳翼、四肢の皮膚病変部に共通していた。腎臓では、髓

質の深部および腎杯に分布する血管に同様の病変が散見され、脾臓では、辺縁部にうっ血、出血が認められたが、血管病変は明瞭ではなかった。脳およびその他の主要臓器に著変は認められなかった。また、抗PRRSV抗体（動衛研より供与）、抗PCV2抗体（動衛研より供与）を用いた免疫組織化学的染色（SAB法）で、陽性反応は認められなかった。

病原検索：細菌学的検査では有意菌は検出されなかった。豚コレラは蛍光抗体法で陰性。また、PCRで皮膚病変部および腎臓からPCV2の特異遺伝子が検出された。

診断と討議：組織診断名は壊死性血管炎と血栓形成を伴う出血性真皮炎とされた。当該豚は高齢で、血管病変は皮膚および腎臓に限局していたが、同様の報告例もあることから豚皮膚炎腎症候群（PDNS: porcine dermatitis and nephropathy syndrome）と診断された。

9. 豚コレラウイルスによる豚の非化膿性脳炎およびリンパ球の著しい減数を伴う脾臓とリンパ節皮質の壊死および出血

提出者：東山崎達生（鹿児島県）

病歴：豚，LW，1ヵ月齢，性別不明。2004年4月より分娩舎移動前の母豚の食欲低下が散発的に発生した。同月後半には早・死産が多発し、早・死産を起こした母豚のうち数頭が死亡した。5月後半より哺乳～離乳期の子豚に下痢が多発したため、浮腫病を疑い投薬を行ったが、6月後半になっても死亡率が改善しないため7月20日に病性鑑定（子豚4頭）を行った。

剖検所見：腎臓の点状出血、脾臓の出血性梗塞、腸間膜リンパ節および下顎リンパ節の血様性腫大が認められ、結腸腸間膜に水腫が観察された。

組織所見：大脳（提出標本）では、灰白質～白質の血管周囲にリンパ球、形質細胞の浸潤、グリア結節が観察され（写真9A）、一部でクモ膜下腔に軽度なリンパ球浸潤、出血も認められた。脾臓（提出標本）では白脾髄に胚中心の形成がみられず、リンパ性細動脈周鞘のリンパ球も著しく減数していた。赤脾髄では脾索が壊死、消失して構造不明瞭となり出血が広範囲に認められた。また、リンパ節（提出標本）においても皮質のリンパ球は著しく減数し、皮質小柱内の血管に壊死および出血が認められ（写真9B）、髄洞には出血が観察された。腎臓では間質に出血が観察された。抗ペスチウイルス（豚コレラ特異的）モノクローナル抗体（Veterinary Laboratories Agency社）を用いた免疫組織化学的染色（IHC法）では、扁桃にのみ陽性抗原が観察された。

病原検索：ウイルス検査において，豚コレラFA陽性，豚コレラELISA陰性，豚コレラRT-PCR陽性，豚コレラウイルス分離陽性であった。細菌検査では，主要臓器から有意菌は分離されなかった。

診断と討議：組織診断名は，豚コレラウイルスによる非化膿性脳炎およびリンパ球の著しい減数を伴う脾臓とリンパ節質の壊死および出血とされた。また疾病診断名は豚コレラと診断された。

10. 鶏の十二指腸におけるコクシジウムおよびクリプトスポリジウム寄生

提出者：後藤介俊（鹿児島県）

病歴：鶏，横斑プリマスロック，60日齢，雄。2004年10月1日に初生雛を孵化場より150羽導入したが，10月15日頃より数羽から10羽程度の死亡がみられた。12月1日まで死亡が続き，病性鑑定の依頼を受け，12月1日に元気消失の3羽，翌2日に症状の出していない14羽の病性鑑定を実施した。提出症例は，2日に病性鑑定を行ったうちの1羽である。なお，2004年7月より，ボリスブラウン250羽が，同一鶏舎をネットで仕切った状態で飼養されているが，異常は認められなかった。

剖検所見：十二指腸に点状出血がみられた。

組織所見：十二指腸（提出標本）では，上皮細胞内にコクシジウム原虫のトロフォゾイトおよび腫大した上皮細胞や粘膜固有層に円形～楕円形のシゾン形成が多数みられた（写真10A）。粘膜固有層のシゾン周囲にはリンパ球，形質細胞を主体とする著しい細胞浸潤が認められた。また粘膜上皮細胞の微絨毛には，小型円形のクリプトスポリジウム原虫の寄生が多数認められた（写真10B）。電子顕微鏡により上皮細胞のシゾン内に多数のメロゾイトが観察され，微絨毛にはクリプトスポリジウム原虫が確認された。その他，腎臓では，間質に出血および偽好酸球の浸潤巣が散在し，菌塊がみられた。ファブリキウス嚢では，上皮の扁平上皮化生および偽好酸球の浸潤がみられ，角化物，退廃物中に，多数の菌塊がみられた。

病原検索：細菌検査で，主要臓器から細菌は分離されなかった。ウイルス検査では，インフルエンザ簡易キットで陰性，PCRでニューカッスル病ウイルスの遺伝子は検出されず，ウイルス分離でも陰性であった。

診断と討議：組織診断名は，十二指腸におけるコクシ

ジウムおよびクリプトスポリジウム寄生，疾病診断名は鶏コクシジウム症とされた。腸腺上皮細胞にみられたシゾントは，寄生部位や形態から*Eimeria maxima*または*Eimeria necatrix*と推察された。

11. ニューカッスル病ウイルスによる鶏の非化膿性脳炎 提出者：大津尚子（福岡県）

病歴：鶏，肉用種（チャンキー），41日齢。2004年12月25日，10鶏群99,015羽を飼養する農場で，12月20日から死廃羽数が1日あたり200羽を超えたという連絡を受け，病性鑑定を実施した。発症は10鶏群のうち1鶏群のみで，臨床的には発育不良，衰弱，神経症状（脚麻痺），羽毛逆立，呼吸器症状，下痢を呈していた。

剖検所見：脾臓，腎臓の腫大および退色が認められた。その他の検体では腺胃粘膜の軽度出血，十二指腸の点状出血が認められた。

組織所見：小脳（提出標本）では，分子層にグリア結節が多発し（写真11A），髄質に神経網の粗鬆化が認められた。延髄（提出標本）では，単核細胞からなる囲管性細胞浸潤が多発し，軸索膨化を伴う神経網の粗鬆化が認められ，ごくまれに少数の脂肪顆粒細胞浸潤が見られた（写真11B）。大脳では，囲管性細胞浸潤およびグリア結節が広範囲に認められた。心臓では心外膜にリンパ球浸潤，心筋線維間質に少数の偽好酸球およびリンパ球浸潤が認められた。肺では，一部の呼吸毛細管に偽好酸球およびリンパ球浸潤が認められた。ファブリキウス嚢では，濾胞内リンパ球の壊死が多発していた。

病原検索：ウイルス検査では気管および直腸乳剤を接種培養した発育鶏卵漿尿膜腔液からニューカッスル病ウイルスが分離された。細菌検査では心臓，肝臓，脾臓，腎臓から大腸菌が分離された。

診断と討議：組織診断名はニューカッスル病ウイルスによる非化膿性脳炎，疾病診断名はニューカッスル病とされた。

謝 辞

事例報告頂いた各県担当者各位およびご討議いただきました助言者の先生方，また今回，座長をお引き受け下さいました藤原公策先生，布谷鉄夫先生，安田宣統先生に深謝致します。（取りまとめ担当者：動物衛生研究所九州ユニット病理部門 佐藤真澄，田中省吾）

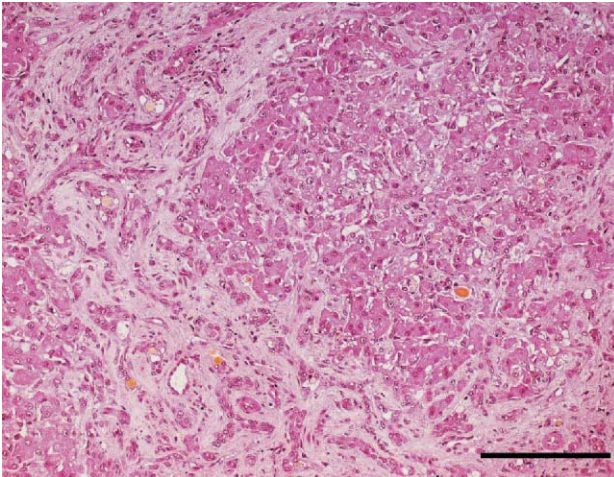


写真1 子牛の胆汁うっ滞を伴った肝線維症:グリソン鞘間およびグリソン鞘から中心静脈に向かって著しく増生する結合組織と胆管や偽胆管の増生。H & E染色。Bar=0.5mm。

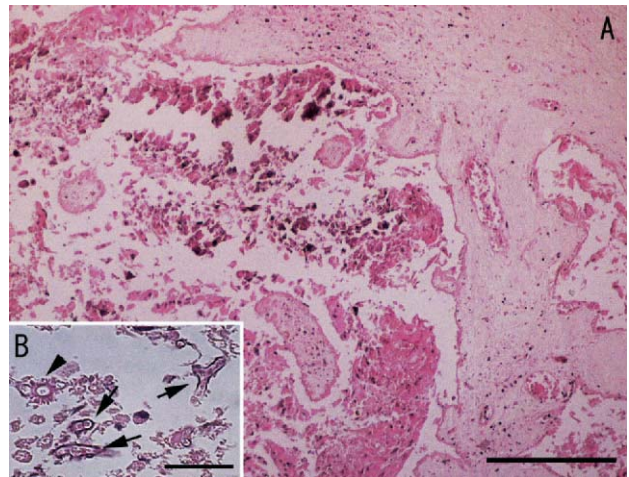


写真2 *Aspergillus fumigatus*による牛の壊死性胎盤炎: A: 広範な絨毛叢の壊死および石灰化。H & E染色。Bar=0.5mm。B: 壊死部にみられた菌糸(矢印)と好酸性棍棒体(矢頭)H & E染色。Bar=20 μ m。

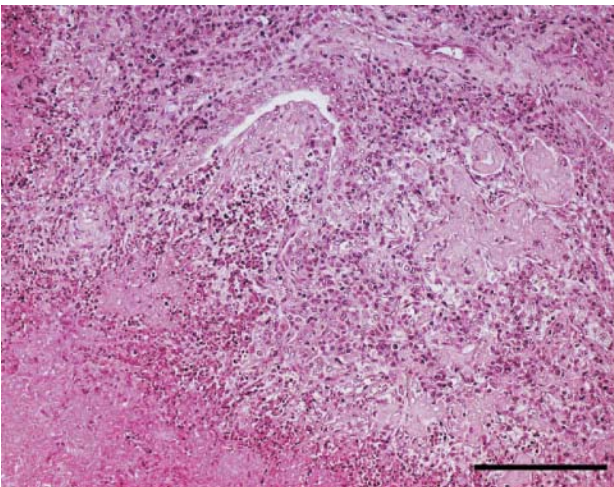


写真3 牛の壊死性肉芽腫性肺炎:細気管支を巻き込む壊死部の周囲に形成された肉芽腫。H & E染色。Bar=0.5mm。

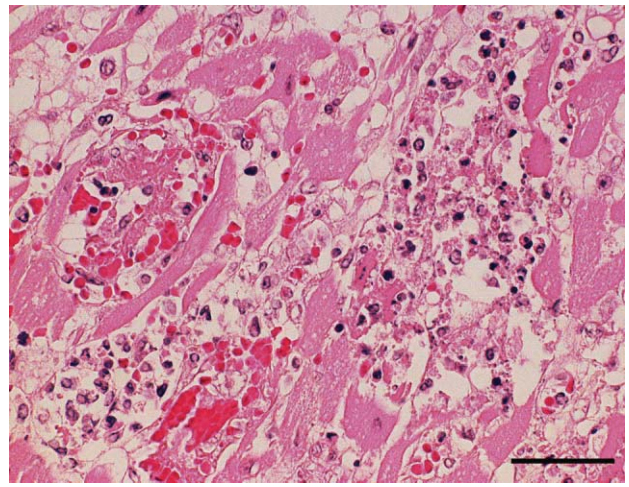


写真4 豚の血栓形成および微小壊死を伴う心筋炎:心筋線維の壊死部周囲に浸潤した好中球やマクロファージ。H & E染色。Bar=100 μ m。

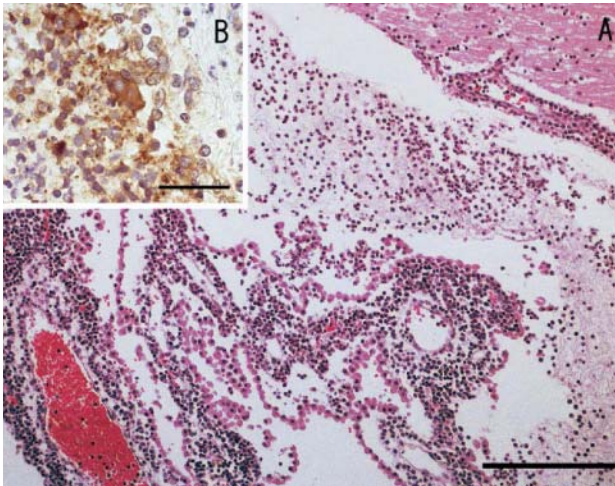


写真5 *Actinobacillus pleuropneumoniae* 2型による豚の化膿性髄膜炎：A：髄膜や脈絡叢血管周囲における多数の好中球浸潤。H & E染色。Bar=0.5mm。B：脈絡叢にみられた菌塊やマクロファージに貪食された菌に認められた陽性反応。抗*Actinobacillus pleuropneumoniae* 2型抗体を用いた免疫組織化学的染色。Bar=100 μ m。

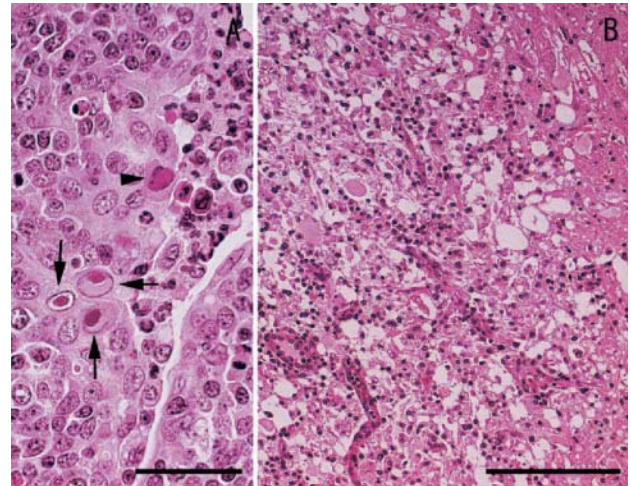


写真6 アデノウイルス感染を伴った豚の脳脊髄血管症：A：扁桃陰窩粘膜上皮細胞に認められた好酸性核内封入体（矢印）と好塩基性核内封入体（矢頭）H&E染色。Bar=100 μ m。B：マクロファージおよびグリア細胞の浸潤や軸索膨化を伴う軟化巣。H&E染色。Bar=0.5mm。

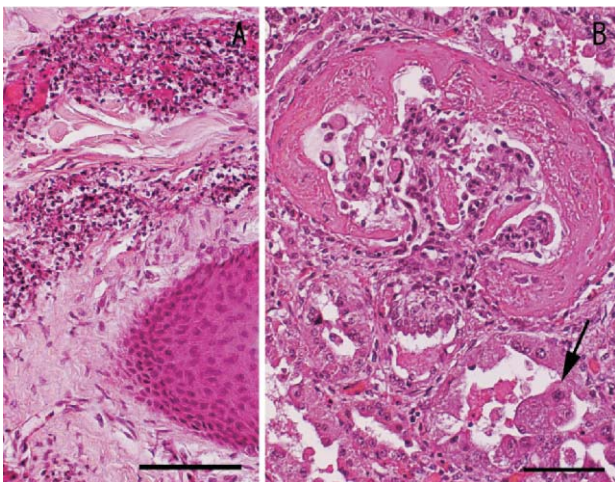


写真7 豚の壊死性血管炎を伴う皮膚の出血およびボウマン嚢腔内に線維素の析出が顕著な糸球体腎炎：A：真皮にみられた血管周囲に細胞退廃物の集簇を伴う壊死性血管炎。H & E染色。Bar=200 μ m。B：拡張したボウマン嚢腔内にみられた線維素の析出，出血および糸球体の萎縮。周囲の尿細管上皮細胞には脱落や合胞体（矢印）の形成がみられる。H & E染色。Bar=200 μ m。

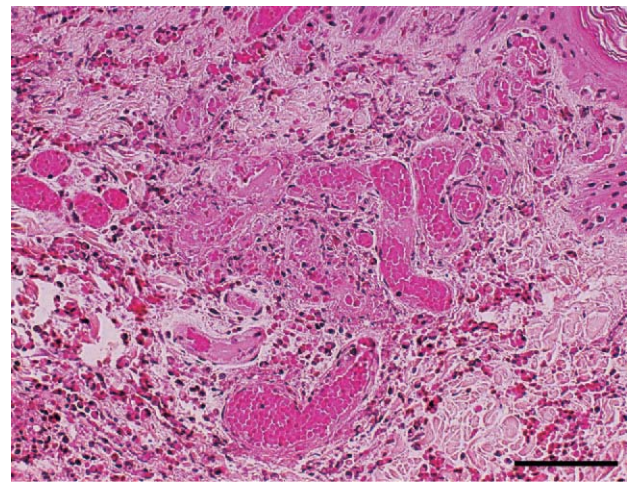


写真8 豚の壊死性血管炎と血栓形成を伴う出血性真皮炎：広範な出血を伴い真皮乳頭の毛細血管に認められた血栓形成および血管壁のフィブリノイド変性。H & E染色。Bar=200 μ m。

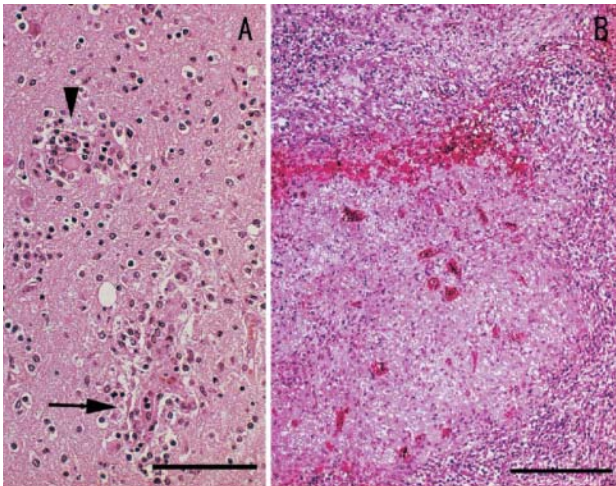


写真9 豚コレラウイルスによる豚の非化膿性脳炎およびリンパ球の著しい減数を伴う脾臓とリンパ節皮質の壊死および出血：A：大脳灰白質にみられたリンパ球と形質細胞による囲管性細胞浸潤(矢印)とグリア結節(矢頭)。H & E染色。Bar=200 μ m。B：リンパ節皮質の広範な壊死と出血。皮質のリンパ球は著しく減少している。H & E染色。Bar=0.5mm。

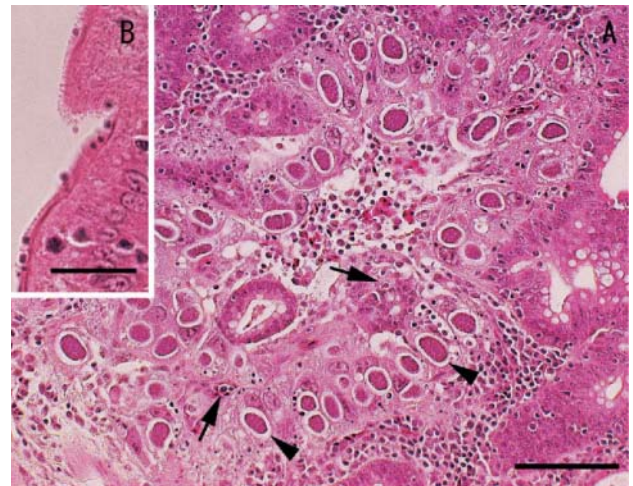


写真10 鶏の十二指腸におけるコクシジウムおよびクリプトスポリジウム寄生：A：十二指腸粘膜上皮および粘膜固有層に形成されたコクシジウム原虫のトロフォゾイト(矢印)とシゾン(矢頭)。H & E染色。Bar=200 μ m。B：粘膜上皮細胞の微絨毛に寄生するクリプトスポリジウム原虫。H & E染色。

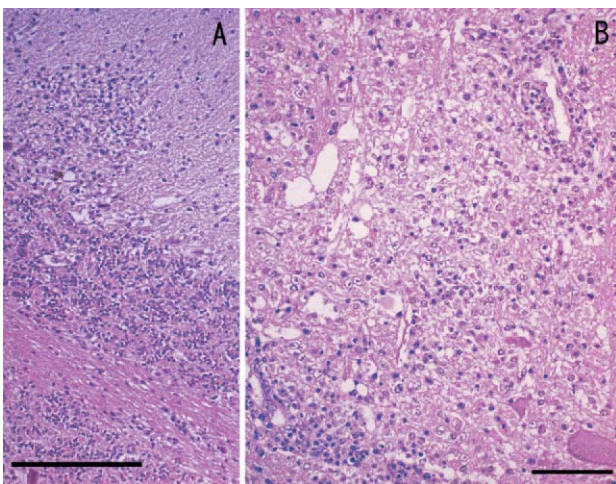


写真11 ニューカッスル病ウイルスによる鶏の非化膿性脳炎：A：小脳分子層に形成されたグリア結節。H&E染色。Bar=0.5mm。B：延髄にみられたリンパ球を主体とする囲管性細胞浸潤，軸索膨化を伴う神経網の粗鬆化。H&E染色。Bar=200 μ m。