

Proceedings of the 12th Seminar on  
Histopathological Diagnosis held in Kyushu  
Research Station, 2008

|       |  |
|-------|--|
| メタデータ | 言語: jpn<br>出版者:<br>公開日: 2019-03-22<br>キーワード (Ja):<br>キーワード (En):<br>作成者: 東山崎, 達生, 山口, 博之, 片山, 貴志, 早稻田, 万大,<br>後藤, 介俊, 中村, 理樹, 津波, 修, 大津, 尚子, 中谷, 英嗣,<br>佐藤, 亘, 佐藤, 真澄, 田中, 省吾<br>メールアドレス:<br>所属: |
| URL   | <a href="https://doi.org/10.24514/00002112">https://doi.org/10.24514/00002112</a>  |

## 第12回九州・山口・沖縄病理事例研修会（九州支所－2008）における症例

九州・山口・沖縄各県病理担当者<sup>1)</sup>  
動物衛生研究所九州支所<sup>2)</sup>

（平成21年8月13日 受付）

### Proceedings of the 12th Seminar on Histopathological Diagnosis held in Kyushu Research Station, 2008

Prefectural Veterinary Pathologists in Kyushu District, Yamaguchi and Okinawa<sup>1)</sup>  
Kyushu Research Station, National Institute of Animal Health<sup>2)</sup>

- 1) 東山崎達生 (Tatsuki TOYAMAZAKI)：鹿児島県鹿児島中央家畜保健衛生所，〒899-2201 日置市東市来町湯田 1678  
山口博之 (Hiroyuki YAMAGUCHI)：佐賀県中部家畜保健衛生所，〒849-0924 佐賀市若楠 2-7-4  
片山貴志 (Takashi KATAYAMA)：宮崎県宮崎家畜保健衛生所，〒880-0212 宮崎市佐土原町下那珂字片瀬原 3151-1  
早稲田万大 (Kazuo WASEDA)：長崎県中央家畜保健衛生所，〒854-0063 諫早市貝津町 3118  
後藤介俊 (Yukitoshi GOTO)：鹿児島県鹿児島中央家畜保健衛生所，〒899-2201 日置市東市来町湯田 1678  
中村理樹 (Toshiki NAKAMURA)：熊本県中央家畜保健衛生所，〒861-4215 下益城郡城南町沈目新畑 1666  
津波 修 (Osamu TSUHA)：沖縄県家畜衛生試験場，〒900-0024 那覇市古波蔵 112  
大津尚子 (Naoko OOTSU)：福岡県中央家畜保健衛生所，〒816-0081 福岡市博多区井相田 2-1-3  
中谷英嗣 (Hidetsugu NAKATANI)：山口県中部家畜保健衛生所，〒754-0897 山口市嘉川 671-5  
佐藤 亘 (Wataru SATO)：大分県大分家畜保健衛生所，〒870-1153 大分市小野鶴字原 442
- 2) 佐藤真澄 (Masumi SATO) \*：動物衛生研究所，〒305-0856 つくば市観音台 3-1-5  
田中省吾 (Shogo TANAKA)：動物衛生研究所九州支所，〒891-0105 鹿児島市中山町 2702

\* Corresponding author:

National Institute of Animal Health,  
3-1-5, Kannondai Tsukuba, Ibaraki 305-0856, JAPAN  
Tel & Fax: +81-29-838-7804  
E-mail: masumi@affrc.go.jp

2008年7月24日，第12回九州・山口・沖縄病理事例研修会が動物衛生研究所九州支所において開催された。各県の病性鑑定病理担当者等に加え，助言者として松井高峯帯広畜産大学教授，落合謙爾北海道大学准教授，山口良二宮崎大学教授，末吉益雄同准教授，三好宣彰鹿児島大学准教授，布谷鉄夫（財）日本生物科学研究所長，本所より播谷亮上席研究員にご出席いただいた。松井教授による講演「動物の筋肉病の病理」に続き，10例について事例報告および検討を行った。

#### 1. 乳用牛にみられた *Mannheimia haemolytica* 6 型 による壊死性化膿性線維索性肺炎

提出者：東山崎達生（鹿児島県）

**病歴**：牛，乳用牛，4歳，雌。高泌乳牛群，低泌乳牛群，乾乳牛群に分けて成牛85頭を飼養管理をしている農家において，2008年2月1日に低泌乳群の4頭に元気消失・食欲低下・乳量低下が認められた。初診時体温は38.4℃で，流涎，脱水が認められたため補液等を行ったが，同日中に2頭が死亡したため剖検を行った。

**剖検所見**：胸腔には，黄色胸水が貯留しており，肺の前葉から中葉では線維素が析出し，左右の前・中・後葉の一部に赤色肝変化が認められた。後葉の小葉間結合組織は拡張していた。小腸から大腸には充出血がみられた。

**組織所見**：肺（提出標本）の広範囲にわたって，肺胸腔内に線維素が析出し，滲出液が貯留していた。これら

の肺胞腔内には好中球およびマクロファージが浸潤し、燕麦様細胞の集塊を含む頽廢物の貯留が認められた (図 1A)。肺胞壁の変性・壊死・崩壊や出血が観察される部分もあった。小葉間結合組織は、水腫様に肥厚し、フィブリンの析出や好中球、マクロファージの浸潤およびリンパ管の拡張が観察された。肺胞腔内に貯留している頽廢物の中などに多数の短桿菌が観察された。これらの菌体はグラム染色陰性で、抗 *Mannheimia haemolytica* 6 型家兎血清 (動物衛生研究所より分与) を用いた免疫組織化学的染色 (SAB 法) で陽性反応を示した (図 1B)。小腸および大腸では、粘膜上皮細胞の充出血が観察された。また、腸間膜リンパ節に、好中球浸潤が観察された。

**病原検索:** 細菌学的検査において、肺および腸間膜リンパ節より *Mannheimia haemolytica*, 腸内容から非溶血性 *Escherichia coli*  $1.8 \times 10^7$  (CFU/g), *Clostridium perfringens*  $1.0 \times 10^8$  (CFU/g) が分離された。PCR 法によるマイコプラズマ (*Mycoplasma bovis*, *M. bovirhinis*, *M. dispar*, *M. bovigenitalium*) 検査で、特異遺伝子は認められなかった。ウサギ免疫血清を用いたスライド凝集反応により *M. haemolytica* の血清型は、6 型と判定された (動衛研東北支所)。ウイルス検査で、ウイルスは分離されず、また、生化学検査で、硝酸塩中毒等の所見はみられなかった。

**診断と討議:** 組織診断名は、乳用牛にみられた *Mannheimia haemolytica* 6 型による壊死性化膿性線維素性肺炎、疾病診断名は牛パスツレラ (マンヘミア) 症とされた。

## 2. 子牛の RS ウイルス感染を伴う化膿性気管支肺炎

提出者: 山口博之 (佐賀県)

**病歴:** 牛, 黒毛和種, 雌, 24 日齢。繁殖牛 85 頭, 子牛 50 頭, 肥育牛 550 頭を飼養する農場において, 2008 年 1 月 17 日, 子牛 1 頭に後肢脱力, 食欲廃絶がみられ, 翌 18 日に死亡した。同日, 現地家保で病性鑑定を行った。

**剖検所見:** 外貌はやや削瘦していたが, その他著変は認められなかった。剖検では, 大脳前頭葉髄膜が混濁し, 第三胃, 十二指腸から結腸にかけての充うっ血, 腸間膜リンパ節の腫大が認められた。肺では左右前葉の一部に肝変化がみられ, それ以外の葉では全体に気腫がみられた。肺門リンパ節は充・出血を伴って腫大し, 気管粘膜では充・出血が認められた。

**組織所見:** 肺 (提出標本) では, 肺胞や細気管支腔内に線維素の析出, 好中球およびマクロファージの浸潤,

変性した細胞や漿液の滲出が認められた (図 2A)。肺胞中隔では重度のうっ血がみられ, まれに壊死が認められた。また, 肺胞や細気管支上皮では上皮細胞由来と思われる合胞体の形成が認められ, 合胞体や上皮細胞の細胞質には, 好酸性封入体が散見された (図 2B)。抗 RS ウイルスマウスモノクローナル抗体 (ARGENE) を用いた免疫組織化学的染色 (SAB 法) で, 細気管支粘膜上皮細胞, 肺胞上皮細胞および合胞体の細胞膜に陽性反応が認められた (図 2C)。気管では, 腔内に出血および好中球の浸潤が認められた。その他の臓器に著変は認められなかった。

**病原検索:** 細菌検査では, 主要臓器から有意な菌は分離されなかった。気管ぬぐい液を用いた RSV 簡易キット (Immuno Card RS) による検査で陽性を示し, 気管および肺乳剤を用いた PCR により RS ウイルス遺伝子が検出された。中和試験による RS ウイルス抗体検査で中和抗体価は 4 倍を示したが, ウイルスは分離されなかった。

**診断と討議:** 組織診断名は, 子牛の RS ウイルス感染を伴う化膿性気管支肺炎, 疾病診断名は牛 RS ウイルス病とされた。化膿性病変が強く, 細菌による 2 次感染が強く疑われたにもかかわらず有意な菌が分離されなかったのは, 抗生物質等による治療が行われたためと考えられた。

## 3. 離乳豚の II 型肺胞上皮細胞の腺腫様増生が著明な亜急性間質性肺炎, 化膿性壊死性気管支肺炎

提出者: 片山貴志 (宮崎県)

**病歴:** 豚, LWD, 50 日齢, 雄。母豚 170 頭を飼養する一貫経営農場において, 2008 年 4 月から, 離乳豚が腹式呼吸等の呼吸器症状を示し, 発育不良および死亡する事例が多発したため, 5 月に発育不良豚の病性鑑定を行った。

**剖検所見:** 肺 (提出標本) において, 左右すべての肺葉が暗赤色を呈し, 一部モザイク状であった。その他主要臓器に著変は認められなかったが, 腸間膜リンパ節および鼠径リンパ節が腫大していた。

**組織所見:** 肺では, 広範囲の気管支および細気管支内に, 好中球, マクロファージおよび細胞頽廢物が貯留し, 大小の壊死が認められた。肺胞においては, 壊死が散在し, 腔内へ好中球, マクロファージ, 細胞頽廢物が貯留するとともに, 肺胞壁を内張りするように II 型肺胞上皮の腺腫様増生が散見された。一部の肺胞中隔では, 線維芽細胞の増殖を伴う水腫が認められた。また, 肺胞内にはマクロファージ, リンパ球, 好中球および好酸球が浸

潤していた（図3）。脾臓および空回腸では、白脾髄やパイエル板におけるリンパ球の消失および網内系細胞の増加が認められ、大小の類円形な好塩基性細胞質内封入体が散見された。鼠径リンパ節および腸間膜リンパ節においても、同様の組織変化や封入体形成が確認された。ビオチン化抗PCV2豚IgG血清および抗PRRSV家兎血清（ともに動物衛生研究所）を用いた免疫組織化学的染色（SAB法）により、肺においてPCV2抗原は肺胞上皮細胞および気管支粘膜上皮細胞に、PRRSV抗原は肺胞マクロファージに検出され、リンパ節ではマクロファージ内にPCV2抗原が認められた。

**病原検索：**PCR法により、肺および腸間膜リンパ節乳剤からPCV2特異遺伝子が検出され、PCR産物を用いたウイルス型別検査により、検出されたウイルスはPCV2グループ1（ヨーロッパ型）に型別された。

**診断と討議：**組織診断名は離乳豚のII型肺胞上皮細胞の腺様増生が著明な亜急性間質性肺炎、化膿性壊死性気管支肺炎とされ、疾病診断名は豚サーコウイルス関連疾病（PCVAD）とされた。肺における重度の病変形成とPCV2との関連性は不明であるが、これまでに報告されている病態と異なるため、今後も継続的な病性鑑定が必要と考えられた。

#### 4. 牛の腺頸部粘液細胞の過形成を伴う慢性第四胃炎

提出者：早稲田万大（長崎県）

**病歴：**牛、褐毛和種、19ヶ月齢、去勢。繁殖牛2頭、肥育牛4頭を飼養する農家において、2007年6月25日、発育不良の肥育牛1頭が被毛粗剛、水様性下痢を呈したため、止瀉薬および整腸剤による治療を行った。糞便検査により肝蛭卵が認められたので、肝蛭駆除剤を経口投与したが、8月以降も下痢が続いたため肥育牛として予後不良と判断され、9月28日鑑定殺された。

**剖検所見：**第四胃では、粘膜皺襞の脳溝様肥厚が顕著に認められた。他の主要臓器に著変は認められなかった。

**組織所見：**第四胃（提出標本）では、粘膜が著しく肥厚し、粘膜の水腫、頸部粘液細胞の過形成および壁細胞の減少が高度にみられ、粘膜固有層ではリンパ球および形質細胞の浸潤がみられた（図4）。第四胃粘膜表層にワーチン・スターリー染色陽性を示す螺旋状の菌体が少数認められたが、粘液細胞内および粘膜固有層に菌体は認められなかった。また、肝臓において肝細胞の巣状壊死がみられたが、肝蛭虫体および虫道は認められなかった。

**病原検索：**糞便検査で肝蛭卵が認められたが、その他の寄生虫卵は認められなかった。細菌学的検査で主要臓

器から有意な菌は分離されなかったが、腸内容より大腸菌が $2.8 \times 10^6$ CFU/g検出された。また、ヨーネ病ELISAは陰性、糞便材料を用いたPCR法でヨーネ菌遺伝子は検出されず、直接塗沫による抗酸菌染色でも、抗酸菌は検出されなかった。さらに、ウイルス検査として、糞便材料を用い簡易キットによりロタウイルスおよびアデノウイルス検査を実施したが、共に陰性であった。

**討議と診断：**組織診断名は、腺頸部粘液細胞の過形成を伴う慢性第四胃炎とされた。本症例のような第四胃の解剖所見および組織所見を示す疾病として、オステルターグ胃虫症が報告されているが、本症例ではオステルターグ胃虫の虫体および虫卵が確認されなかったことから、疾病診断は不明とされた。

#### 5. 牛のヨーネ菌による肉芽腫性腸炎

提出者：後藤介俊（鹿児島県）

**病歴：**牛、黒毛和種、118ヶ月齢、雌。母牛99頭、雄牛2頭、肥育牛1,000頭を飼養する農場において、母牛1頭で下痢が3週間ほど続いているとして、2008年4月22日、共済獣医師より管轄家保に病性鑑定（血液検査）の依頼があった。検査時、食欲はあったが重度に消瘦し、水溶性下痢が間欠的にみられ、後駆に下痢便が付着していた。ヨーネ病ELISA検査で陽性で、5月7日（2週間後）の検査でも陽性を示したためヨーネ病患者と決定し、5月8日、法定殺を行った。当該牛は、2001年8月に県外市場で購入した後繁殖に供し、2008年1月25日に7産目を早産していた。

**剖検所見：**空回腸粘膜の顕著な肥厚と皺襞の形成、腸間膜リンパ節の腫大がみられた。その他臓器に著変は認められなかった。

**組織所見：**空回腸の肥厚が著しい部位では、粘膜固有層～粘膜下組織に、類上皮細胞の著しい増殖がみられ（図5A）、同部位にはラングハンス型や異物型の巨細胞が散見された。空腸のほとんど肥厚がみられなかった部位では、粘膜固有層に形質細胞、リンパ球、好酸球等の浸潤がみられ、粘膜固有層や粘膜下組織の一部に多核巨細胞を伴う類上皮細胞の増殖がみられた。腸間膜リンパ節では、辺縁洞や髄洞を中心としてほぼ全域に類上皮細胞が著しく増殖し、巨細胞も多数認められた。抗酸菌染色（チールネルゼン法）では、空回腸および腸間膜リンパ節の増殖した類上皮細胞の細胞質内に無数の抗酸菌が確認された（図5B）。その他臓器に著変は認められなかった。

**病原検索：**血清を用いたヨーネ病ELISA検査で陽性（1回目：0.95、2回目：1.01）を示し、糞便の直接塗沫標

本を抗酸菌染色したところ、集塊状の抗酸菌が認められた。また、腸間膜リンパ節のスタンプ標本でも、多数の抗酸菌が認められた。糞便および腸間膜リンパ節を各1グラム用いたリアルタイムPCRによる計算上のヨーネ菌DNA量は、糞便で585.6pg、腸間膜リンパ節では8,625pgであった。糞便および腸間膜リンパ節をマイコバクチン加ハロルド培地で培養したところ、ヨーネ菌が分離された。BLV抗体検査およびBSEのELISA検査は陰性であった。

**診断と討議：**組織診断名は、牛のヨーネ菌による肉芽腫性腸炎、疾病診断名はヨーネ病とされた。

## 6. 豚の志賀毒素産生性大腸菌の付着が認められた空腸絨毛の萎縮

提出者：中村理樹（熊本県）

**病歴：**豚、交雑種、53日齢、雄。母豚120頭、雄豚8頭、肥育豚約1,100頭を飼養する農場において、2007年9月より2～3ヶ月齢の子豚に下痢と呼吸器病が多発した。飼料に抗菌剤を添加したが効果がなかったため、獣医師より病性鑑定を依頼され、11月6日に3頭について病理解剖を行った。

**剖検所見：**小腸の一部では腸壁の菲薄化が認められた。肺では左右前葉および中葉に赤色肝変化が認められたが、その他の臓器に異常は認められなかった。

**組織所見：**空腸上部（提出標本）の一部において、絨毛の萎縮、腸壁の菲薄化および内腔の拡張が認められ、絨毛上皮細胞の表面には短桿菌の付着が認められた（図6A, B）。これらの短桿菌は、グラム陰性で、一層もしくは集塊状に観察され、一部の粘膜上皮は刷子縁が不明瞭となっていた。抗大腸菌O抗原家兎血清（O26・O111：デンカ生研、O139：動衛研）を用いた免疫組織化学的染色（ポリマー法）では、粘膜上の短桿菌は抗O139家兎血清に対して強陽性を示した（図6C）。電子顕微鏡による検査では、観察された菌はすべて上皮細胞の微絨毛上に付着していたが、微絨毛の融合・消失および粘膜上皮細胞におけるアクチン凝集像等の台座形成は認められなかった。その他、肺では気管支および肺胞腔内に好中球の浸潤が重度に認められた。

**病原検査：**細菌検査では肺から *Arcanobacterium pyogenes*, *Pasteurella multocida*, 腸間膜リンパ節から *Escherichia coli* が分離され、十二指腸内容からは、 $7.2 \times 10^6$  CFU/g の *E. coli* が分離された。腸内容由来の *E. coli* は、 $\beta$  溶血性で血清型 O139 に型別され、PCR 検査により F18・Stx1・LT1 特異遺伝子が検出されたが、イ

ンチミン遺伝子は検出されなかった。ウイルス検査では、肺乳剤を用いた発育鶏卵羊膜腔内および尿膜腔内接種で、HA性を有するウイルスは分離されなかった。

**診断と討議：**粘膜上にみられたグラム陰性短桿菌は血清型 O139 に属する大腸菌と考えられ、細菌検査で腸内容より血清型が O139 で Stx1 特異遺伝子を保有する大腸菌が有意に分離されたことから、組織診断名は志賀毒素産生性大腸菌の付着が認められた空腸絨毛の萎縮、疾病診断名は大腸菌症（離乳後下痢）とされた。組織学的に腸管粘膜に大腸菌がみられたが、電顕所見より腸管接着性微絨毛消滅性大腸菌ではないことが確認された。

## 7. 豚の壊死性血管炎を伴う線維索性糸球体腎炎および非化膿性間質性腎炎、壊死性血管炎を伴う出血性壊死性皮膚炎

提出者：津波 修（沖縄県）

**病歴：**豚、LWD、80日齢、雌。母豚600頭、肥育豚約2,000頭を飼養する一貫経営農家で、2006年頃から60～90日齢で発育不良豚が増加し、8～20%に至ったため、2008年4月8日に皮膚に発疹がみられた1頭について病性鑑定を行った。

**剖検所見：**暗赤色斑を主徴とする皮膚炎が全身に認められた。腎臓は、両側とも退色していた。体表および内臓リンパ節は腫脹し、出血や壊死が認められるものもあった。肺は全葉が白色で含気性がなく、腹腔内には黄色透明腹水が貯留していた。

**組織所見：**腎臓では、ボウマン嚢から尿細管内にかけてび漫性にエオジンに淡染する蛋白様物が貯留していた。ボウマン嚢内には、線維素の析出および出血もみられた。糸球体は萎縮、変性ないし壊死しており多核巨細胞も散見された（図7A）。尿細管上皮細胞では硝子滴変性もみられ、腔内には赤血球や単核細胞、細胞残物の貯留が認められた。間質ではび漫性に単核細胞浸潤が認められ、腎乳頭部では動脈の壊死もみられた。これらの部位にも多核巨細胞が観察された。皮膚では、表皮から真皮表層の壊死がみられた。壊死巣周辺部の真皮乳頭では出血や血栓が認められ、真皮深層には小血管の変性・壊死、血管周囲には好酸球や単核細胞の浸潤が認められた（図7B）。体表や内臓リンパ節でも多核巨細胞が散見された。ビオチン化抗PCV2豚血清（動物衛生研究所七戸研究施設より分与）を用いた免疫組織化学的染色では、腎尿細管上皮細胞に陽性反応が認められた。その他、肺では、細気管支周囲のリンパ球浸潤を伴った軽度の間質性炎がみられ、大脳から小脳にかけて単核細胞による軽

度の血管性浸潤がみられた。

**病原検索：**細菌検査で、有意な菌は分離されなかった。肺材料を用いたPCRで、*Mycoplasma hyopneumoniae*, *Mycoplasma hyorhinis*の特異遺伝子は検出されなかった。ウイルス検査で扁桃凍結切片を用いた豚コレラFAは陰性であった。血清を用いた豚繁殖・呼吸障害症候群（PRRS）ウイルスのELISA検査でS/N値は高値を示したが、肺乳材を用いたPCRでPRRSウイルス特異遺伝子は検出されなかった。

**診断と討議：**組織診断名は、腎臓は豚の壊死性血管炎を伴う線維素性糸球体腎炎および非化膿性間質性腎炎、皮膚は壊死性血管炎を伴う出血性壊死性皮膚炎とされ、疾病診断名は、豚皮膚炎腎症症候群（PDNS）とされた。本症例では、肉眼的に腎臓の腫大および点状出血は認められなかったこと、組織学的にPDNSに特徴的な所見を示したが、腎臓では非化膿性間質性腎炎を伴い、また皮膚で血管炎や出血が軽度であったことが特徴であった。

## 8. キョンの壊死性血管炎と間質性腎炎

提出者：大津尚子（福岡県）

**病歴：**キョン（シカ科）、推定2歳、雄。キョンを18頭飼育している県内動物展示施設において、2006年10月よりキョンが元気消失、食欲減退、軟便、下痢、発熱等の臨床症状を示した後死亡する例が散発した。2007年9月10日にキョン1頭が死亡した（12頭目）との連絡が管轄家保にあったため立入検査を実施するとともに病性鑑定を行った。隣接する飼育小屋には羊および山羊が飼育されていた。

**剖検所見：**眼瞼周囲に軽度な発赤腫脹がみられた。肺は全葉で暗赤色を呈し、空回腸および盲腸粘膜面には充出血が認められた。

**組織所見：**腎臓では、葉間動脈および弓状動脈において、血管壁中膜に重度のフィブリノイド変性が認められた。中膜および外膜に多数の単核細胞が浸潤し（図8A）、内膜が軽度に肥厚しており、内腔が狭窄していた。線維素性血栓の形成もみられた。皮質の間質では、小動脈周囲を中心にリンパ球および形質細胞がび漫性に浸潤し、尿細管や糸球体の壊死や浸潤細胞の核崩壊が認められた（図8B）。その他、心臓、肺、肝臓および脾臓においても軽度から中程度に同様の血管炎が多発しており、大脳では重度の非化膿性髄膜脳炎が認められた。消化管およびリンパ節は採材されなかった。

**病原検索：**ウイルス検査では、肺門、腸間膜および第一胃付属リンパ節の乳剤を用いたPCR法で羊ヘルペスウ

イルス2型（OHV-2）遺伝子が検出された。細菌検査では、主要臓器において有意な菌は分離されなかった。

**診断と討議：**以上のことから、組織診断名は壊死性血管炎および間質性腎炎、疾病診断名はキョンの悪性カタル熱とされた。腎臓皮質に認められた壊死は梗塞によるものと推測された。

## 9. 牛の骨格筋欠損・脂肪浸潤・線維化

提出者：中谷英嗣（山口県）

**病歴：**牛、黒毛和種、胎齢292日、雌。繁殖牛7頭を飼養する黒毛和種繁殖農場で、県内産の母牛が2008年4月18日に死産した。母牛は3産目で、牛異常産3種混合不活化ワクチンは未接種であった。

**剖検所見：**娩出された胎子の体重は約15kgで四肢および脊柱が極度に彎曲していた。頭蓋骨は左右非対称で、大脳および小脳は融解していたため、欠損等を確認することはできなかった。

**組織所見：**骨格筋では、筋線維の減数および脱落がみられ、脂肪組織による著しい置換が認められた（図9）。わずかに残存した筋線維は横紋を有し、孤在性ないし島状にみられ、大小不同であった。結合組織の増生に伴い小血管や末梢神経が明瞭となり、また好中球やリンパ球の浸潤もごく軽度に観察された。中枢神経系は、固有構造が崩壊しており観察が困難であった。その他の臓器に著変はみられなかった。

**病原検索：**抗アカバネウイルス家兔血清（動物衛生研究所より分与）を用いた免疫組織化学的染色（SAB法）では、脳および骨格筋に抗原は検出されなかった。ウイルス分離は陰性で、既知の異常産関連ウイルスの遺伝子も検出されなかった。脳脊髄液および腹水を用いた中和試験では、アカバネウイルス、アイノウイルス、チュウザンウイルス、イバラキウイルス、ブルータングウイルス、ピートンウイルス、ディアギュラウイルス、サシュペリウイルスおよび牛ウイルス性下痢・粘膜病ウイルスに対する抗体は陰性であった。

**診断と討議：**組織診断名は、牛の骨格筋欠損、脂肪浸潤、線維化とされた。本例は骨格筋線維の脱落が著しく、筋線維が個体発生の完了した後に消失したか、発生の前段階で成長できなかったかを区別することはできなかった。発生状況や肉眼所見からは、異常産関連ウイルスの関与した事例に類似していたが、組織学的に脊髄腹角の神経細胞脱落等の病変は確認できず、また、胎子の体液を用いたウイルス抗体検査は陰性を示したため、疾病診断名は、原因不明の骨格筋欠損、脂肪浸潤、線維化とされた。

## 10. サシュペリウイルス抗体保有子牛にみられた骨格筋の消失と重度の脂肪浸潤

提出者：佐藤 亘（大分県）

**病歴：**牛，黒毛和種，0日齢。2008年4月16日に胎齢284日で帝王切開により娩出された子牛が，生時より頸椎の側湾と起立不能を呈し，生後間もなく，初乳未摂取にて死亡した。母牛は初産牛で，2007年に異常産関連3種混合不活化ワクチン（アカバネ病・チュウザン病・アイノウイルス感染症）を接種されていた。

**剖検所見：**体重は約30kgで，頸椎を主体とする椎骨の変形を伴う脊柱の彎曲，顔面の変形，肩甲骨の彎曲，前肢のO脚状彎曲など重度の体型異常が認められた。頸部から肩部の骨格筋は黄白色を呈し，ホルマリン固定後には霜降り状の白色紋様として観察された。大脳では脳室の拡張および脳外套の菲薄化がみられ，中脳と小脳は小さく，第四脳室の拡張も観察された。

**組織所見：**肩部および頸部骨格筋（提出標本）では，筋線維が重度の脂肪浸潤を伴って消失しており，その程度は頸部でより顕著であった（図10）。残存する筋線維は膨化や大小不同を呈して巣状に散在し，筋原線維の粗鬆化も認められたが，横紋は明瞭であった。また，筋形質における空胞形成，核の連鎖状配列，クロマチンに富む小型円形核の集合体，中心核およびsarcoplasmic massも散見され，一部では単核細胞や好中球など炎症性細胞の軽度な浸潤を伴っていた。その他では，大脳外套の菲薄化，中脳の萎縮と中脳水道の拡張，小脳の形成不

全が観察され，間脳，中脳および延髄ではグリア細胞の小集簇も散見された。脊髄では，頸髄を主として腹角神経細胞の減数が認められ，クリューバー・バレラ染色を行ったが白質と灰白質の境界は不明瞭であった。また，サシュペリウイルス（SATV）との交差性をSATV感染HMLu-1細胞にて確認した抗ダグラスウイルス家兎血清（動物衛生研究所）を用いて行った免疫組織化学染色では，中枢神経系および骨格筋ともに陽性像は観察されなかった。

**病原検索：**ウイルス学的検査では，子牛の血清からSATVに対する中和抗体（x16）が検出された。アカバネ，アイノ，チュウザン，イバラキ，牛ウイルス性下痢・粘膜病ウイルス1型，ピートン，ブルータングの各ウイルスおよび*Neospora caninum*に対する抗体は検出されなかった。また，大脳，小脳，間脳，脊髄，骨格筋および各主要臓器からはブニヤウイルス属シンプ血清群ウイルス遺伝子は検出されず，ウイルス分離も陰性であった。

**診断と討議：**組織診断名はサシュペリウイルス（SATV）抗体保有子牛にみられた骨格筋の消失と重度の脂肪浸潤，疾病診断名はSATVの関与した異常産を疑うとされた。本例の骨格筋は，発生段階の形成不全または形成後の消失と考えられたが，両者の鑑別は困難であるとのことから確定には至らず，双方の意味を含めて消失と表現された。SATVの異常産への関与は明らかにされていないが，組織所見と抗体検査成績から，本例の異常産にはSATVが関与している可能性があると考えられた。

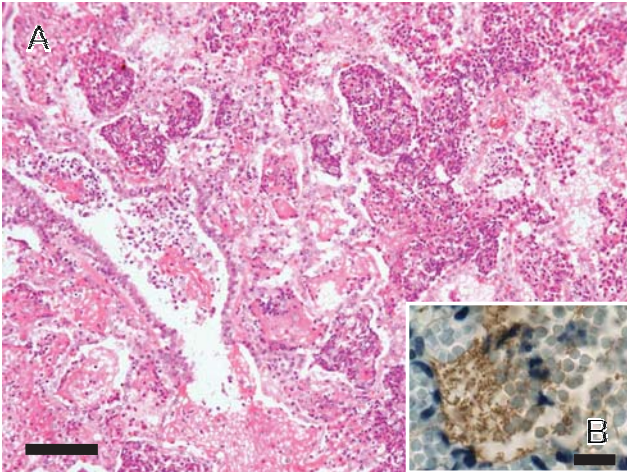


図 1：乳用牛にみられた *Mannheimia haemolytica* 6 型による壊死性化膿性線維素性肺炎  
 A：肺胞腔内には線維素の析出，好中球・マクロファージの浸潤，燕麦様細胞の集塊を含む頽廢物の貯留が認められる。H&E 染色。Bar=200  $\mu$ m。  
 B：抗 *Mannheimia haemolytica* 6 型家兎血清を用いた免疫組織化学的染色により，病変部に存在する菌体は陽性を示す。SAB 法。Bar=20  $\mu$ m。

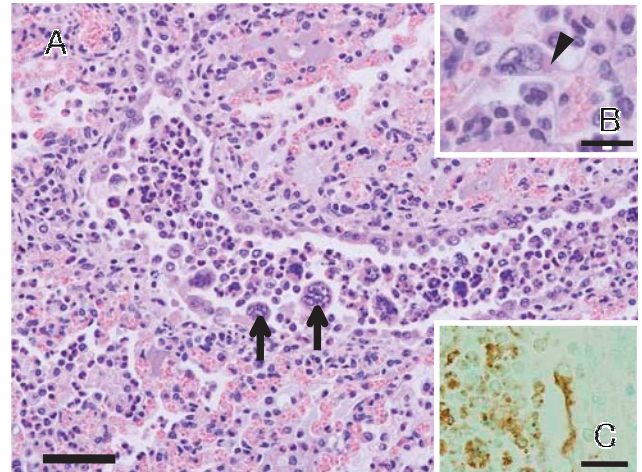


図 2：子牛の RS ウイルス感染を伴う化膿性気管支肺炎  
 A：細気管支内には線維素の析出，好中球・マクロファージの浸潤がみられ，細気管支上皮細胞由来の合胞体（矢印）がみられる。H&E 染色。Bar=50  $\mu$ m。  
 B：合胞体の細胞質内には好酸性封入体（矢頭）が認められる。H&E 染色。Bar=20  $\mu$ m。  
 C：抗 RS ウイルスマウスモノクローナル抗体を用いた免疫組織化学的染色で細気管支上皮細胞や合胞体細胞膜が陽性を示す。SAB 法。Bar=30  $\mu$ m。

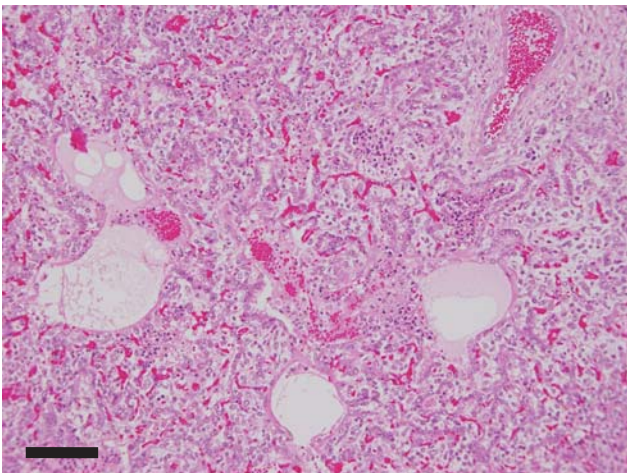


図 3：離乳豚の II 型肺胞上皮細胞の腺腫様増生が著明な亜急性間質性肺炎，化膿性壊死性気管支肺炎  
 II 型肺胞上皮は増生し，細気管支・肺胞腔内には好中球，マクロファージや細胞頽廢物の貯留が認められる。H&E 染色。Bar=200  $\mu$ m。

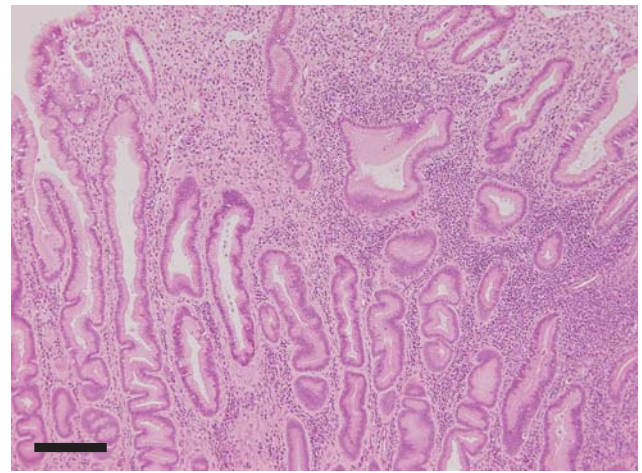


図 4：牛の腺頸部粘液細胞の過形成を伴う慢性第四胃炎  
 頸部粘液細胞の過形成により第四胃粘膜は著しく肥厚している。粘膜固有層ではリンパ球や形質細胞の浸潤がみられる。H&E 染色。Bar=200  $\mu$ m。



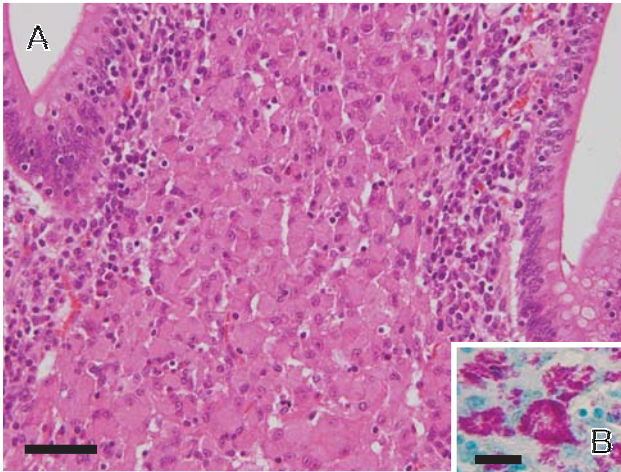


図5：牛のヨーネ菌による肉芽腫性腸炎  
A：粘膜固有層には類上皮細胞の著しい増殖がみられる。H&E 染色。Bar=50  $\mu$ m。  
B：類上皮細胞や巨細胞の細胞質内には無数の抗酸菌が認められる。チールネルゼン染色。Bar=30  $\mu$ m。

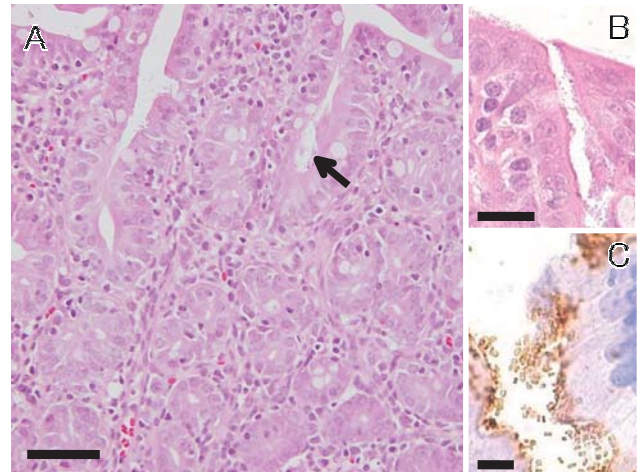


図6：豚の志賀毒素産生性大腸菌の付着が認められた空腸絨毛の萎縮  
A：絨毛上皮細胞の表面に短桿菌（矢印）がみられる。H&E 染色。Bar=50  $\mu$ m。  
B：絨毛上皮細胞表面にみられる短桿菌の拡大像。H&E 染色。Bar=20  $\mu$ m。  
C：抗大腸菌 O 抗原（O139）家兔血清を用いた免疫組織化学的染色で短桿菌は陽性を示す。ポリマー法。Bar=10  $\mu$ m。

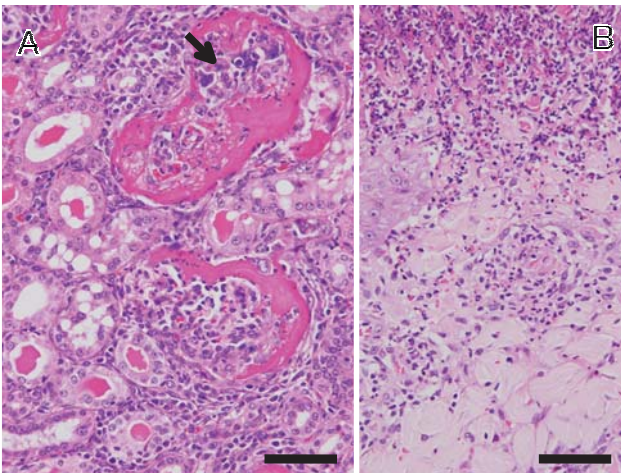


図7：豚の壊死性血管炎を伴う線維素性糸球体腎炎および非化膿性間質性腎炎，壊死性血管炎を伴う出血性壊死性皮膚炎  
A：ボウマン嚢には線維素が析出し，糸球体には多核巨細胞（矢印）もみられる。また尿細管には尿円柱が認められる。腎臓，H&E 染色。Bar=50  $\mu$ m。  
B：表皮から真皮層にかけて壊死がみられ，真皮層の小血管は変性・壊死し，周囲には好酸球等の単核細胞の浸潤が認められる。皮膚，H&E 染色。Bar=50  $\mu$ m。

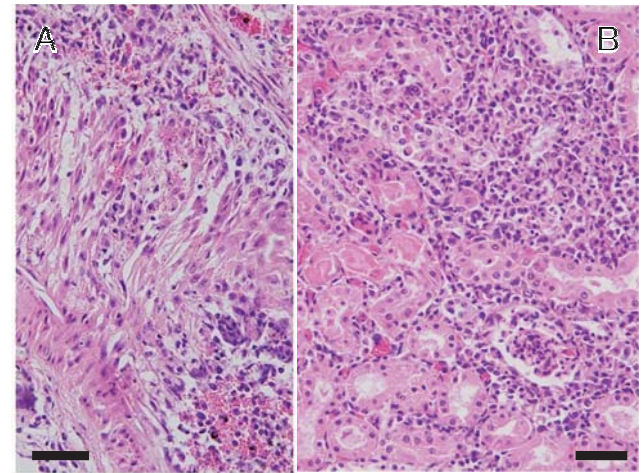


図8：キョンの壊死性血管炎と間質性腎炎  
A：中小血管の中膜・外膜に多数の単核細胞の浸潤がみられる。H&E 染色。Bar=50  $\mu$ m。  
B：皮質の間質にはリンパ球や形質細胞が浸潤している。H&E 染色。Bar=50  $\mu$ m。

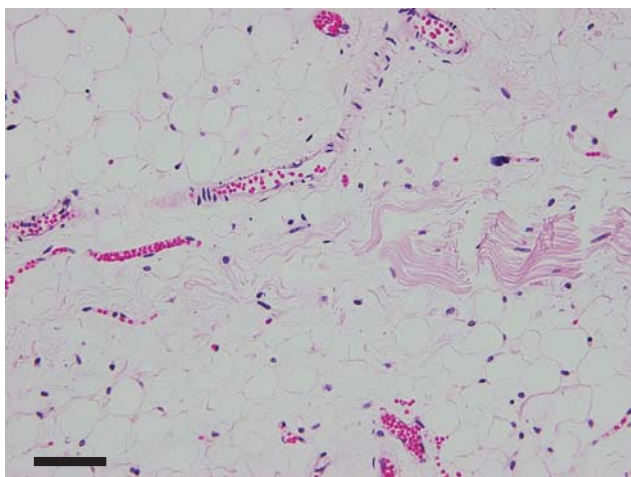


図9：牛の骨格筋欠損，脂肪浸潤，線維化筋線維の減数・脱落がみられ，脂肪組織による著しい置換が認められる。H&E染色。Bar=50  $\mu$ m。

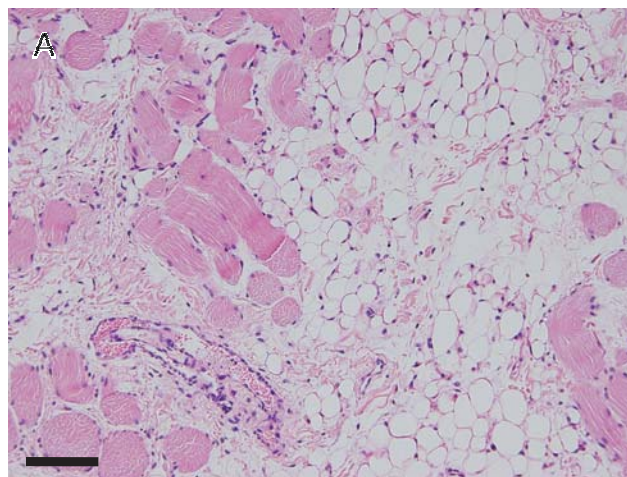


図10：サシユペリウイルス抗体保有子牛にみられた骨格筋の消失と重度の脂肪浸潤  
頸部骨格筋では筋線維が消失し，著しい脂肪浸潤が認められる。H&E染色。Bar=50  $\mu$ m。