

東北病理標本検討会（東北支所-2007）における事例

東北各県病理担当者¹⁾
動物衛生研究所²⁾
動物衛生研究所東北支所³⁾

(平成20年7月31日 受付)

Proceedings of the seminar on histopathological diagnosis held in Tohoku Research Station, 2007

Prefectural Veterinary Pathologists in Tohoku district¹⁾
National Institute of Animal Health²⁾
Tohoku Research Station, National Institute of Animal Health³⁾

- 1) 川畑正寿(Masatoshi KAWAHATA)：青森県東青地域県民局地域農林水産部 青森家畜保健衛生所，〒030-0911 青森市造道3丁目25-2
小川秀治(Shuji OGAWA)：秋田県中央家畜保健衛生所，〒011-0901 秋田市寺内蛭根1丁目15-5
高橋真紀(Maki TAKAHASHI)，古川岳大(Takehiro FURUKAWA)：岩手県中央家畜保健衛生所，〒020-0173 岩手郡滝沢村滝沢字砂込390-5
西 清志(Kiyoshi NISHI)，及川俊徳(Toshinori OIKAWA)，長内利佳(Rika OSANAI)：宮城県仙台家畜保健衛生所，〒983-0832 仙台市宮城野区安養寺3-11-22
水戸部俊治(Shunji MITOBE)：山形県中央家畜保健衛生所，〒990-2161 山形市大字漆山736
稲見健司(Kenji INAMI)：福島県中家畜保健衛生所，〒960-8041 郡山市富田町字満水田2番地
- 2) 伊藤 満(Mitsuru ITO)（北海道）：北海道釧路家畜保健衛生所，〒084-0917 釧路市大楽毛127-1
村山丹穂(Niho MURAYAMA)（茨城県）：茨城県県北家畜保健衛生所，〒310-0002 水戸市中河内町966-1
梁川直宏(Naohiro YANAGAWA)（鳥取県）：鳥取県倉吉家畜保健衛生所，〒682-0017 倉吉市清谷町2-132
高橋倫子(Michiko TAKAHASHI)（愛媛県）：愛媛県家畜病性鑑定所，〒791-3133 愛媛県伊予郡松前町昌農内641
近田須美子(Sumiko CHIKATA)：全農家畜衛生研究所，〒285-0043 千葉県佐倉市大蛇町7
播谷 亮(Makoto HARITANI)，木村久美子(Kumiko KIMURA)：動物衛生研究所，〒305-0856 茨城県つくば市観音台3-1-5
- 3) 三上 修(Osamu MIKAMI) *：動物衛生研究所 東北支所，〒039-2586 青森県上北郡七戸町字海内31

*Corresponding author:

Tohoku Research Station,
National Institute of Animal Health,
31 Uminai, Shichinohe, Aomori,
039-2586 JAPAN.
Tel: +81-176-62-5373 FAX: +81-176-62-5117
E-mail: mikami@affrc.go.jp

2007年9月13-14日に第26回東北病理標本検討会が七戸商工会館で開催された。播谷 亮 上席研究員による講演「牛のパスツレラ肺炎」に引き続き、東北6県の家畜保健衛生所の病性鑑定担当者、東北支所職員、播谷上席研究員および本所病理部門研修生の参加のもとで、以下の13事例について検討がなされた。

1. ドバトの骨格筋における重度ならびに心筋における中等度の住肉胞子虫寄生

提出者：長内利佳（動衛研／宮城県）

提出標本：ドバトの骨格筋および心筋

病歴：鳩（ドバト），年齢不明（若齢），雌。2005年11月16日，一般住民が自宅付近の公園ベンチ下で足が動かさずくまっているドバトを発見，翌日野鳥保護センターへ搬入したが，放鳥不可の状態のまま21日に斃死した。

剖検所見：不明。

組織所見：骨格筋では，多数の住肉胞子虫のシストが認められた（図1）。シストの周囲では炎症反応は観察されなかった。シストはヘマトキシリンに染まるが濃淡に差があり，内部のプラデイズイトの大きさ，形状にも違いを認めた。透過型電子顕微鏡検査では，表面がほぼ平坦で，最外層は電子密度が高く明瞭な隔壁を有し，厚さ130～160nmの薄いシスト壁が確認された。心筋に

も同様の住肉胞子虫の中等度寄生が認められた。脳では、神経細胞と思われる細胞にシスト壁を持たない多様な形態を示すメロゾイトが散見され、その寄生は小脳および視葉では軽度、大脳では中等度であった。また、小脳・視葉・大脳ともに囲管性細胞浸潤が認められ、大脳においては、リンパ球、偽好酸球およびマクロファージの浸潤を伴う髄膜炎、脳室付近にグリア細胞の増生および実質の粗鬆化が認められた。

病原検査：実施せず。

診断と討議：組織診断名はドバトの骨格筋における重度ならびに心筋における中等度の住肉胞子虫寄生、疾病診断名はドバトの住肉胞子虫症と診断された。筋肉のシストは発育段階の異なるものが混在しており、本症例は極めて寄生が重度であった。

2. *Fusobacterium necrophorum* および *Prevotella heparinolytica* が関与した牛の頸部結合組織における線維素壊死性炎

提出者：小川秀治（秋田県）

提出標本：牛の頸部腫瘍

病歴：牛（ホルスタイン種），4歳，雌，鑑定殺。2007年3月に下顎腫脹を呈した後、左頸部に波動感のある腫瘤形成がみられた成牛の鑑定殺を実施した。

剖検所見：顔面皮下、頸部の気管と食道周囲を取り囲むように悪臭を有する黄色膿瘍物と浸出液漏出がみられ、舌体部にも限局性に化膿巣が認められた。また、下顎・咽頭リンパ節の腫大および肺気腫が認められた。

組織所見：気管支と食道の間隙に線維素析出を伴う壊死がみられた。壊死は気管支外膜の肥厚と食道筋層の変性を伴い、重度の好中球浸潤により、線維素、炎症性滲出物およびグラム陰性細菌塊と層状に分画されていた（図2）。壊死周囲では、軽度の単核細胞浸潤、線維芽細胞および線維性結合組織による炎症性肉芽組織の形成が認められた。頸部皮下組織、下顎周囲および舌は同様の壊死に陥っており、炎症性肉芽組織の形成が認められた。その他では、下顎、浅頸、咽頭および縦隔リンパ節炎、心筋変性と石灰沈着、間質性腎炎および間質性肺気腫がみられた。

病原検査：頸部腫瘍、左頰部筋肉、舌および浸出液より、*Fusobacterium* sp. および *Prevotella* sp. が分離された。分離菌の遺伝子は、相同性検索により *Fusobacterium necrophorum* に99%、*Prevotella heparinolytica* に98%の相同性を示した。

診断と討議：組織診断名および疾病診断名は *F.*

necrophorum および *P. heparinolytica* が関与した牛の頸部結合組織における線維素壊死性炎とされた。病変部には分離されたグラム陰性菌以外にグラム陽性菌も認められ、複数の細菌感染が病変形成に関与していることが推察された。

3. 牛の Bovine herpes virus-1 感染による好酸性核内封入体および合胞体形成を伴う線維素壊死性喉頭炎

提出者：梁川直宏（動衛研／鳥取県）

提出標本：牛の喉頭

病歴：牛（ホルスタイン種），8ヵ月齢，雄。生後6ヵ月で放牧されたが、約2ヵ月後ふらつき・発熱・肺炎様症状等の異変を呈した。その後、加療（抗生剤、解熱剤、ステロイド）されたが、数日後に牧野で斃死しているのが発見され、3日後に解剖された。

剖検所見：眼球陥凹、右眼結膜炎、全身の皮下出血、リンパ節の腫大および出血、大脳嗅球部硬膜下の血腫、喉頭の偽膜形成、食道粘膜の潰瘍、第一胃にクレータ状の病変および結腸・直腸の粘膜に縞状の出血が認められた。また、心内膜および心外膜、肋間筋、横隔膜筋部、第三胃、肝臓、腎臓および膀胱に点状出血が認められた。

組織所見：喉頭蓋では、多数の球菌と桿菌の増殖を伴って上皮細胞の変性・壊死・剥離が広範に認められた（図3A）。変性上皮細胞には、少数の好酸性核内封入体および合胞体形成がみられ（図3B）、線維素と細胞退廃物を伴った偽膜形成が認められた。壊死病変は一部で固有層に達し、同部では出血、水腫および筋線維の断裂が認められた。免疫組織化学的染色では、喉頭蓋病変部の上皮細胞間橋と基底層、上皮細胞質内に Bovine herpes virus-1 (BHV-1) 陽性反応が認められた。抗BHV-1血清に対する陽性反応は観察されなかった。透過型電子顕微鏡検査では、喉頭蓋の変性上皮細胞の細胞質内にヘルペスウイルス粒子が検出された。その他、食道と第一胃においても、球菌と桿菌の増殖を伴う上皮の変性・壊死・剥離や潰瘍形成が認められた。肺では小葉内に出血、線維素析出および凝固壊死巣が認められたほか、小葉間結合組織にも線維素析出がみられた。肝臓では、球菌の増殖を伴う壊死巣の散発が認められた。また、橋と延髄では血管周囲に軽度のリンパ球浸潤が認められた。

病原検査：細菌学的検査では、肝、肺、脾、脳および気管支管支リンパ節から *Clostridium sordellii* が分離された。ウイルス学的検査では、血餅、脾および心から BHV-1 が分離された。

診断と討議：組織診断名は、牛の BHV-1 感染による

好酸性核内封入体および合胞体形成を伴う線維素壊死性喉頭炎、疾病診断名は牛伝染性鼻気管炎とされた。死後変化が強く認められたため詳細は不明であるが、死亡原因には細菌の混合感染が関与していたものと考えられた。

4. *Aspergillus fumigatus* 実験感染牛の壊死性肺炎

提出者：高橋倫子（動衛研／愛媛県）、木村久美子、播谷 亮（動衛研）

提出標本：牛の肺（左後葉）

病 歴：牛（ホルスタイン種）、約4ヵ月齢、雄。当該牛は *Aspergillus fumigatus* および牛エンテロウイルス（以下 BEV）の実験感染牛である。約4ヵ月齢で導入し、導入3日目より免疫抑制効果を目的にデキサメサゾン（1mg/ml）を0.1ml/kg/day（i.v.）連日投与した。投与3日目に、ファイバースコープを用いて、*A. fumigatus*（分生子）を左右両肺後葉の気管支内にそれぞれ約 4.5×10^9 個接種した。同時に BEV を脊髄クモ膜下腔に $10^{6.5}$ TCID₅₀/ml（1ml）接種した。当該牛は接種当日より下痢を呈し、接種3日目以降は発熱、食欲不振、血液および偽膜を混ざる水様下痢が続いたため、6日目より補液等の治療を行ったが9日目に可視粘膜蒼白、呼吸困難を呈し斃死した。剖検は死後3時間以内に実施した。

剖検所見：皮下織は乾燥し、栄養状態は不良であった。肺では左右後葉の接種部において 5×3 cm の硬結部が認められ、断面は淡桃色～暗赤色を呈していた。右前葉前部、左前葉前部・後部および副葉においては小葉性に暗褐色部位が認められた。空腸中部～下部は暗赤色を呈し、粘膜面には斑状の出血巣および偽膜が認められ、腸間膜リンパ節は高度に腫脹、断面は皮髄境界不明瞭で出血および壊死が観察された。脾臓と胸腺では重度の萎縮、体表リンパ節では中等度の萎縮がみられた。

組織所見：肺の左右後葉接種部を中心に、複数の小葉にまたがる広範な壊死がみられた（図4A）。壊死巣には多数の分生子と増殖した菌糸が認められ、菌糸を中心とした棍棒体の形成も観察された（図4B）。壊死巣周縁部には多数の細菌塊が認められた。広範な壊死組織以外の肺実質では、軽度の菌糸の増殖を伴う壊死巣が散見され、菌糸周囲では棍棒体の形成もしばしば観察された。壊死巣周囲の肺腔内には分生子を貪食した多数のマクロファージや多核巨細胞がみられ、漿液線維素性物質の滲出が認められた。一部血管壁および血管内においては菌糸が認められ、血栓形成を伴っていた。また気管支および細気管支内に軽度～中等度のマクロファージや細胞退廃物の蓄積が認められた。小葉間結合組織は線維芽細

胞増生により重度に肥厚し、リンパ管では線維素の析出が多発し、また血栓も散見された。菌糸および分生子は、PAS、グロコットおよび真菌蛍光染色により陽性反応を示した（図4C）。抗 *A. fumigatus* マウスモノクローナル抗体（DAKO）を使用した免疫組織化学染色では、菌糸および分生子に一致して陽性反応が観察された。肺の他の部位については、副葉で複数の小葉にモザイク状の壊死がみられ、細菌塊とともに分生子および菌糸が散見された。左前葉前部・後部では複数の小葉にまたがる広範な壊死がみられ、多数の細菌塊を伴っていた。その他、胸腺皮質領域の萎縮、脾臓の白脾髄の萎縮と赤脾髄におけるリンパ球減少、空腸～結腸のリンパ小節を主体とした壊死、腸間膜および回盲部リンパ節の壊死性リンパ節炎、十二指腸～直腸の AECC 様病変およびコクシジウム寄生、肝臓の多発性巣状壊死が認められた。肺以外の臓器では菌糸は認められなかった。

病原検査：肺の左右後葉の真菌培養により *A. fumigatus* が分離された。肝臓、脾臓、腎臓、心臓、肺、大脳、延髄、脊髄頸膨大部、脊髄腰膨大部および直腸便（剖検時採材）からのウイルス分離は陰性、RT-PCR 法による BEV の遺伝子検索は陰性（接種6日目採材の糞便ではウイルス分離陽性、RT-PCR 陽性）であった。ウイスコンシン浮遊法による糞便（接種6日目採取）検査の結果、*Eimeria zuernii*、*E. bovis* を含む数種類のコクシジウムオーシスト（2,350 個/g）が検出された。細菌検査は実施されなかった。

診断と討議：組織診断名は *A. fumigatus* 実験感染牛の壊死性肺炎、疾病診断名は免疫抑制牛の複合感染とされた。本症例では13日間投与されたデキサメサゾンの抗炎症・免疫抑制作用により、細菌の二次感染を伴う強い壊死性病変が形成されたと考えられた。

5. 腸管接着性微絨毛消滅性大腸菌 O26 感染による成羊のカタル性空腸炎

提出者：高橋真紀（岩手県）

提出標本：羊の空腸

病 歴：羊（サフォーク種）、14ヵ月齢、雌、鑑定殺。1農場約50頭の放牧羊のうち、14ヵ月齢の1頭が放牧開始3ヵ月後の2006年8月に、活力と食欲の消失、泥状便、削瘦（体重32kg）および起立不能を示したため、安楽殺された。放牧地の牧草量は不足状態にあり、他の羊も削瘦していた。

剖検所見：小腸壁は弛緩し、内腔に黄色水様物を容れていた。空腸から結腸に至る粘膜には粘液が付着し、直

径3～7 mmの白色結節が散在していた。空腸リンパ節は水腫性に腫大していた。他に、肝臓に針尖大壊死巣が多発し、胆嚢粘膜に灰緑色滲出物が付着していた。

組織所見：腸管接着性微絨毛消滅性(AE)病変が空腸から結腸に至る広範な粘膜に存在し、特に空腸に頻発していた。免疫組織化学染色で*Escherichia coli* O26抗原陽性を示すグラム陰性桿菌は粘膜上皮細胞の内腔面に多発性巣状に付着していたが、同病変は腸絨毛上皮細胞に限られ、陰窩上皮細胞にはみられなかった。同菌が付着した粘膜上皮細胞は萎縮して細胞質の好酸性を増し、頻繁に剥脱しており、表層の粘膜固有層における好中球浸潤を伴っていた(図5A, B)。透過型電子顕微鏡検査により、多数の桿菌が微絨毛の消滅を示す粘膜上皮細胞の表面に接着しているのが観察された。細胞質膜はカップ様に陥凹および台座様に突出し、桿菌の接着領域直下には微細線維が集積していた。また、化膿性肉芽腫が空腸から結腸の粘膜固有層および粘膜下組織に散在していた。同病巣は中心部の好中球および好酸球の集簇と周囲のマクロファージおよび多核巨細胞の浸潤層から成り、まれではあるが、中心部に線虫虫体がみられた。経過の長い病巣は線維性結合組織により被包されていた。その他、空腸リンパ節のリンパ洞に少数の好中球とマクロファージの浸潤、肝臓の多発性巣状壊死および線維素壊死性胆嚢炎が観察された。

病原検査：空腸粘膜から*E. coli* O26が分離された。同分離株は*eae*遺伝子を保有し、VT遺伝子を欠いていた。

診断と討議：組織診断名は腸管接着性微絨毛消滅性大腸菌O26感染による成羊のカタル性空腸炎、疾病診断名はAEEC O26感染による成羊の腸炎と診断された。既報の羊例のAE病変は回腸および大腸に好発し、成羊での報告は少ない。本症例は成羊での発生であり、AE病変が空腸にも認められたことから、栄養不良の状態などが発症・増悪因子となったことが疑われた。

6. 牛の肝臓における著明な赤血球貪食を伴う

胆汁栓形成

提出者：村山丹穂(動衛研/茨城県)、木村久美子、播谷 亮(動衛研)

提出標本：牛の肝臓

病歴：牛(交雑種・肉用)、40日齢、雌。2007年4月30日、他農場および市場より子牛33頭を導入。翌日、ワクチンおよび抗生剤を投与し、その後ミルクを与えたが、導入牛のほぼ全頭が飲まず、水を多飲していた。そ

の翌日、導入牛のほぼ全頭が溶き卵状の黄色下痢を呈し、食欲不振を示した。なお、呼吸器症状は無く、体温も正常であった。導入後8日目に衰弱牛1頭に対し補液を実施したが、牛はその翌日に斃死し病性鑑定に供された。その後、他の牛は治癒した。他の牛の下痢は、ウイルス分離結果より牛コロナウイルスおよびロタウイルスが原因であると判断された。

剖検所見：可視粘膜、皮下組織、脂肪組織、肝臓および心臓において黄染が認められた。また、壁側心膜の一部に臓側心膜との癒着、左肺前葉後部において肝変性、左肺後葉の漿膜面の一部に線維素の析出がみられた。なお、ホルマリン固定材料では肝管や胆嚢管に閉塞等の異常は観察されなかった。

組織所見：肝細胞では毛細胆管に多数の胆汁栓が認められ、小葉間胆管には胆汁のうっ滞がみられた(図6A)。類洞ではクッパー細胞の活性化およびしばしば腫大・空胞化したマクロファージの浸潤が認められ、胆汁色素、ヘモジデリンおよび赤血球の貪食が観察された(図6B)。ヘモジデリン沈着は肝細胞でもみられた。また、肝細胞の軽度の空胞変性、類洞内における無反応性のグラム陰性桿菌の軽度の増殖が認められた。その他、脾臓の赤脾髄、腎臓の尿細管上皮および肺のマクロファージ内に軽度～中等度のヘモジデリン沈着を認めた。心筋においては微小膿瘍が稀に認められ、肺では軽度の化膿性気管支肺炎がみられた。毛細血管における無反応性のグラム陰性桿菌の増殖は、肝臓の他、腎臓、心臓、肺、舌、副腎、消化管、脊髄、脳および下垂体を含む多臓器で散見された。

病原検査：有意菌は分離されなかった。また、腸管内容物より牛コロナウイルス遺伝子が検出された。

診断と討議：組織診断名は、牛の肝臓における著明な赤血球貪食を伴う胆汁栓形成とされた。諸臓器においてグラム陰性桿菌の増殖を認めたこと、稀に微小膿瘍が認められたことなどから、菌血症による溶血性黄疸の可能性を討議したが、細菌は死後増殖したものであろうという多数の意見や血液検査が行われていなかったことから、疾病診断名は溶血性黄疸を疑うとされた。

7. 牛ウイルス性下痢ウイルス持続感染牛にみられたリンパ球性脾臓炎

提出者：古川岳大(岩手県)

提出標本：牛の脾臓

病歴：牛(黒毛和種)、16ヵ月齢、雌、鑑定殺。計5頭の黒毛和種成雌牛とそれらの子牛を飼養する農場

で、1頭が本病に罹患した。同牛は4ヵ月齢時から持続する食欲不振により発育が遅延し、11ヵ月齢時の体重は240 kgであった。15ヵ月齢頃から消瘦が著明になり、ケトン臭を伴う多量の尿を排泄した。便性状は硬固であった。治療は施されず、16ヵ月齢時に安楽殺された。

剖検所見：膀胱粘膜は水腫性に肥厚し、軽度なうっ血と出血を伴っていた。右肺前葉前部は萎縮して硬度を増し、拡張した細気管支内に黄白色滲出物を容れていた。

組織所見：主要病変は膵臓に存在し、膵島の変性、萎縮および減数が観察され、リンパ球浸潤を伴っていた(図7)。変性した膵島では、多くの構成細胞が腫大し、細胞質は淡明化あるいは空胞化して、偏在する核は濃縮あるいは崩壊していた。少数の構成細胞の細胞質は好酸性を増して萎縮し、核は濃縮していた。萎縮した膵島では構成細胞は細胞質に乏しく、核は小型類円形で、まれに濃縮していた。また、巣状のリンパ球浸潤が変性あるいは萎縮を示す膵島およびその周囲でしばしば認められた。リンパ球浸潤は小径の小葉内導管周囲にもみられた。腺房細胞は萎縮し、分泌顆粒は減数していた。膀胱では粘膜固有層および粘膜下組織に漿液および線維素の析出が認められた。その他、慢性気管支肺炎が観察された。

病原検査：血清から牛ウイルス性下痢ウイルス(BVDV)非細胞病原性株が分離された。

生化学的検査：剖検時に得た尿から糖、ケトンおよび蛋白が検出された。血漿グルコースは高値を示し(当該牛：199 mg/dl, 正常牛：45～75 mg/dl)、静脈内糖負荷試験(0.4 g グルコース/kg 体重)では血漿グルコース半減時間は延長していた(当該牛：0.95 時間, 正常牛：0.34 ± 0.02 時間)。同試験中の血漿インスリンは低値で推移した(5 μU/ml 未満)。

診断と討議：組織診断名はBVDV持続感染牛にみられたリンパ球性膵島炎、疾病診断名はBVDV持続感染牛の膵島炎と診断された。本症例の膵臓病変は、既報のBVDV感染に関連する糖尿病罹患例と同様であり、インスリン依存性の糖尿病を示唆する変化と思われた。

8. 豚の腎臓周囲脂肪織における骨化生を伴う脂肪壊死および腎間質の線維化と糸球体硬化

提出者：近田須美子(動衛研/全農)、木村久美子、播谷 亮(動衛研)

提出標本：豚の腎臓

病歴：豚(ミニチュアピッグ)、約72ヵ月齢、雄、鑑定殺。動衛研にて採血用に飼育されていたミニブタを、実習のため譲り受け病理解剖を行った。臨床的には、肥

満以外に異常は認められなかった。

剖検所見：腹壁、腸間膜および左右腎臓被膜において鶏卵大の白色硬結節が複数認められた。また右腎は高度に萎縮、腎盂は高度に拡張していた。尿道には直径3.5×5 cmの結石が認められた。

組織所見：腎臓周囲脂肪織において広範な脂肪壊死がみられた。壊死巣周囲は著しい結合織の増生により被包化され、壊死巣内では石灰沈着、ときに骨化生と針状結晶物が観察された(図8A)。腎盂の重度拡張により腎実質は萎縮、間質の顕著な線維化がみられ、糸球体の硬化像が認められた(図8B)。脂肪組織の壊死は、腎臓周囲脂肪織のほか、腹壁、結腸間膜および肋骨にもみられた。その他、肝臓において肝細胞の空胞変性と褐色色素の沈着、副腎では結節性過形成が認められた。

病原検査：実施されなかった。

診断と討議：組織診断名は豚の腎臓周囲脂肪織における骨化生を伴う脂肪壊死および腎間質の線維化と糸球体硬化、疾病診断名は豚の脂肪壊死症および水腎症とされた。豚の脂肪壊死は、急性膵壊死に伴ってみられることが多いが、本症例では膵臓に著変がみられなかったことから、過肥による局所性循環障害や体脂肪の飽和化が原因と考えられた。骨化生は脂肪壊死に続発してみられることがあるとされている。腎臓の病変は、脂肪壊死により尿路が閉塞し水腎症をおこした結果生じたものと考えられた。

9. ゴリラの子宮における腺棘細胞癌

提出者：及川俊徳(宮城県)

提出標本：ゴリラの子宮

病歴：ゴリラ(ニシローランドゴリラ)、40歳、雌。動物園にて展示していたゴリラが、2006年10月頃、外陰部からの出血を認め、その後食欲不振を示した。抗生物質等による治療を継続して実施していたが、次第に寝ていることが多くなり、2007年2月27日に斃死し解剖を実施した。

剖検所見：外貌検査では子宮からの出血がみられ、歯の多くはぐらつき簡単に抜けるものもあった。剖検では、子宮にはピンポン球大の硬結感のある腫瘤物を多数認め、割を入れたところ子宮壁は著しく肥厚し内腔は狭小化し、内腔側にはカリフラワー状の腫瘤物が突出するように存在していた。その他、肝臓および脾臓では白色結節が認められた。腹腔内脂肪組織には多数の結節あるいは血腫形成が認められた。胃では幽門部に充血・肥厚領域が認められ、十二指腸には多数のポリープが観察さ

れた。腎臓では白色領域が散在性に認められた。

組織所見：子宮の腫瘍部では子宮腺が著しく増殖していた（図9A）。子宮腺上皮は円柱～多列で細胞異型を示し、しばしば変性していたが、分裂像はまれであった。さらに内腔側では異常増殖した腺組織から分化した扁平上皮が認められた（図9B）。分化した扁平上皮はしばしば角化を呈し、癌真珠様の形態を呈す部位も観察された。その他、壊死巣や内膜の出血および平滑筋層の肥厚が認められた。腹腔内脂肪組織にみられた結節は、子宮と同様に腫瘍細胞の腺管状増殖と扁平上皮への分化が観察され、一部で石灰化や出血および結合織の増生が認められた。その他、肝臓および脾臓に認めた白色結節は、子宮と同様の組織構造を示す腫瘍細胞の増殖巣であった。腎臓では皮質間質にリンパ球浸潤が認められ、胃幽門部および十二指腸では腺細胞の過形成が観察された。

病原検査：実施されなかった。

診断と討議：組織診断名はゴリラの子宮における腺棘細胞癌、疾病診断名はゴリラの子宮原発の腺棘細胞癌とされた。子宮内膜癌の組織分類では、扁平上皮への分化を伴う類内膜腺癌のなかに腺扁平上皮癌と腺棘細胞癌があるが、本症例は扁平上皮へ分化した細胞が異型を示していなかったため、腺棘細胞癌と診断した。また、肝臓や脾臓などの結節部は子宮と同様の組織像であり、転移病巣であると考えられた。

10. 子牛の大脳頭頂葉皮質の層状壊死，後頭葉髄質の血管のフィブリノイド変性を伴う広範な壊死

提出者：稲見健司（福島県）

提出標本：牛の大脳（頭頂葉，後頭葉）

病歴：牛（交雑種・肉用），1ヵ月齢，雌。2007年1月，7頭の搾乳牛を飼養する酪農場において，1ヵ月齢の交雑種子牛が旋回運動や壁に激突するなどの異常行動，体温42℃以上を呈し，1時間後に斃死した。2006年12月に誕生した子牛を含め，同居牛に異常は認められなかった。当該牛の飼養されていた牛房周囲には鉛，食塩塊およびシアン化合物等は確認されなかった。また，同農場では過去3ヵ月間に，治療等による薬物投与は実施されていなかった。

剖検所見：第一胃内容が強い腐敗臭を放っていた以外に，外貌および各臓器・組織に著変は認めなかった。ホルマリン固定後の脳の剖面（頭頂葉）に波長365 nmの紫外線を照射したところ，微弱な自家蛍光を認めた。

組織所見：大脳頭頂葉の皮質中層ないし深層に神経細胞の乏血性変化と血管周囲腔の拡大が層状に認められ

た。後頭葉の髄質には広範囲にわたる粗鬆化，水腫および出血がみられ，血管壁のフィブリノイド変性や血栓形成，血管周囲の単核球主体の軽度細胞浸潤が散見された（図10）。皮質には神経細胞の乏血性変化が層状に認められた。また，軽度の髄膜炎を認めたほか，前頭葉，側頭葉，小脳および脳幹部に著変は認められなかった。その他，肝臓，腎臓，心臓および消化管において血管壁の変性や血管周囲炎が散見された。

病原検査：主要臓器および脳から有意菌は分離されなかった。ウイルス学的検査は実施されなかった。

生化学的検査：当該牛の大脳皮質，大脳髄質，心臓および肝臓のチアミン濃度はそれぞれ1.4，1.2，5.8，1.3 μg/mlで，いずれも正常値かそれ以上であった。同居牛8頭の全血中チアミン濃度においても全検体正常値かそれ以上であった。当該牛の肝臓および腎臓の鉛濃度は0.50および0.23 ppmと低値であった。

診断と討議：組織診断名は子牛の大脳頭頂葉皮質の層状壊死，後頭葉髄質の血管のフィブリノイド変性を伴う広範な壊死，疾病診断名は子牛の虚血性大脳壊死とされた。大脳頭頂葉皮質の層状壊死はチアミン欠乏症の病変に酷似していたが，大脳後頭葉には広範な壊死が観察され，髄質の血管のフィブリノイド変性や血栓形成を伴っていたことから，大脳壊死の原因は梗塞を伴う循環障害であると推察された。血管病変は大脳後頭葉のほかに多臓器に認められたことから，細菌性毒素などの関与が疑われた。本症例と*Clostridium perfringens* D型および水銀中毒における中枢神経病変を比較すると，血管病変，水腫および壊死は共通していたが，病変分布や他臓器での病理所見は異なっていた。そのほかの臓器にも原因を示唆する病変は認められず，本症例の原因の特定にはいたらなかった。

11. 子牛における大脳皮質の層状粗鬆化を伴う大腸菌による急性線維素化膿性髄膜炎

提出者：川畑正寿（青森県）

提出標本：牛の大脳

病歴：牛（黒毛和種），3日齢，雌，鑑定殺。25頭の黒毛和種繁殖牛を飼養する農家で2007年6月，正常に娩出した子牛が3日後に呼吸速迫および体温低下を示した。抗生剤等により加療されたが，翌日起立不能となり予後不良と判断され，鑑定殺された。

剖検所見：大脳から小脳の髄膜全域にうっ血，点状出血および混濁が認められた。眼球は陥没し黄色混濁がみられた。その他，肺のうっ血・水腫，肝臓の腫大および

心筋の退色が認められた。

組織所見：大脳外套から脊髄におよぶ髄膜に線維素化膿性炎が認められた。髄膜はうっ血，出血，好中球を主体とする炎症細胞の中等度～重度浸潤ならびに線維素の析出がみられ，近接する大脳皮質においては神経網の粗鬆化，神経細胞の壊死，出血および好中球の浸潤が認められた（図11）。これらの病変は脳底部において顕著であった。好中球主体の細胞浸潤は側脳室脈絡叢，第四脳室および中脳水道においても認められた。また，左右の眼球では前眼房内に線維素化膿性滲出物がみられた。臍動脈では外膜が水腫性に肥厚し，腔内には血液の貯留，線維素の析出ならびにグラム陰性長～短桿菌が認められた。抗*Escherichia coli* ウサギ抗体（DAKO および動衛研）を用いた免疫組織化学染色では，髄膜の炎症細胞内，前眼房の一部の炎症細胞内および臍動脈内の短桿菌で陽性反応が認められた。その他，肺の小葉間結合組織の水腫性肥厚や一部の肺胞毛細血管のフィブリン血栓形成，中小動脈のフィブリノイド壊死を伴う胆嚢炎および脾臓のヘモジデリン沈着がみられた。

病原検査：大脳から *E. coli* が分離された。病原大腸菌免疫血清（デンカ生研：O 群血清混合 1～8）を用いて凝集反応を実施したが，凝集は認められなかった。その他臓器の菌分離は実施されなかった。

生化学的検査：TP: 7.3g/dl, Alb: 3.52g/dl, γ -Glob: 0.05g/dl, IgG: 0.46mg/ml および GGT: 76IU/dl と，初乳の摂取不良が示唆された。

診断と討議：臨床症状の発現時期と病変の主体が好中球ならびに線維素であることから，組織診断名は子牛における大脳皮質の層状粗鬆化を伴う大腸菌による急性線維素化膿性髄膜炎，疾病診断名は子牛の大腸菌による急性線維素化膿性髄膜炎とされた。原因としては，初乳摂取不良による免疫グロブリン不足に起因した臍帯からの感染が考えられた。

12. 子牛の前頭部頭蓋裂による髄膜脳瘤

提出者：水戸部俊治（山形県）

提出標本：牛の脳

病歴：牛（交雑種・肉用），1日齢，雄，鑑定殺。成牛35頭，育成牛10頭を飼育する一酪農家で，出産予定日2週間前に娩出された子牛の前頭部に直径12cm大の嚢状腫瘍が認められた。子牛は起立不能を呈し，予後不良と診断され病性鑑定に供された。

剖検所見：前頭骨中央に5×4cm大の欠損孔がみられ，その部から右脳が嚢状化，突出し，皮膚と癒着していた。

側頭骨の肥厚により頭蓋腔は狭小化し，脳全体が前後方向に伸長していたが，大後頭孔より小脳の逸脱は認められなかった。頭部以外に著変は認められなかった。

組織所見：嚢状の腫瘍壁では，中枢神経組織に膠原線維が入り込み皮膚と強く癒着していた。中枢神経組織では皮質と髄質の構造が不明瞭で，正常な構造はほとんど認められず，全体に大小の出血部を多数認めた（図12A）。残存する神経組織では神経網が粗鬆化し，一部で軟化巣を形成していた。左脳および小脳では全体に微小出血が散見された。また，中脳水道内に中脳組織が脱出し，内腔は狭窄していた。その他諸臓器に著変は認められなかった。

病原検査：実施されなかった。

診断と討議：組織診断名および疾病診断名は，子牛の前頭部頭蓋裂による髄膜脳瘤とされた。豚や猫では，脳瘤や髄膜瘤の遺伝的な発生が知られている。本症例の母牛は過去3産で奇形子牛の産歴はなく，発生原因については不明であるがまれな症例と思われた。

13. 髄膜瘤死産子牛の大脳皮質にみられたリポフスチン沈着を伴う神経網の空胞化

提出者：西 清志（宮城県）

提出標本：牛の大脳

病歴：牛（黒毛和種），0日齢（死産），雄。2007年6月25日，繁殖雌牛2頭を飼養する農家で，母牛1頭が死産子牛を娩出した。母牛は同日正午ころから産気づき，夕方に臨床獣医師が牽引した。母牛は2産目で，種付年月日は2006年9月13日，アカバナワクチン未接種であり，これまでに農家での異常産歴はなかった。

剖検所見：外貌では，頭部にバレーボール大の腫瘍が認められた。腫瘍皮膚を切開すると，内容物は血液を含む脳脊髄液であり，容量は約3.6Lであった。さらに，腫瘍皮下では通常認められない膜が認められた。頭蓋骨は頭頂部が開口し，大脳実質が確認できた。他に腹水の貯留が認められたが，骨格や臓器に異常は認められなかった。

組織所見：大脳では，病巣部の皮質において髄膜および神経細胞が消失し，神経網の空胞化が認められた。一部の神経網は渦巻状を呈し，星状膠細胞および小膠細胞の増生がみられ，その周囲には細胞質内に黄褐色顆粒を含むマクロファージ様細胞が散在的に認められた（図13）。黄褐色顆粒はPAS染色陽性でシュモール反応では青緑色を呈し，ベルリンブルー染色，コッサ染色，アルシアンブルー染色，チール・ネルゼン染色，トルイジ

ンブルー染色およびフォンタナ・マッソン染色は陰性であった。腫瘍部皮膚では，皮下組織に2層からなる血管新生を伴う膜が認められた。エラスチカ・ワンギーソン染色では，腫瘍皮下の膜は一部が膠原線維で構成されていたが，大脳の病変部には膠原線維は認められなかった。他の臓器では，腎臓の皮質間質に軽度の出血が認められた以外に著変は認められなかった。

病原検査：死産子牛の体液（頭部貯留液，腹水および眼房水）および母牛の血清を用いて，アカバネウイルス，

アイノウイルスおよびチュウザンウイルスの中和抗体検査を実施したが，いずれも2倍以下であった。

診断と討議：組織診断名は髄膜瘤死産子牛の大脳皮質にみられたリポフスチン沈着を伴う神経網の空胞化，疾病診断名は死産子牛の髄膜瘤とされた。浸潤細胞でみられた黄褐色顆粒は，特染の結果からリポフスチンと判断された。本症例は，胎子の発生段階で神経管の閉鎖不全に伴い，頭蓋骨の融合不全をきたし，頭蓋骨開口部から髄膜および脳脊髄液が皮下に伸展した髄膜瘤と考えられた。

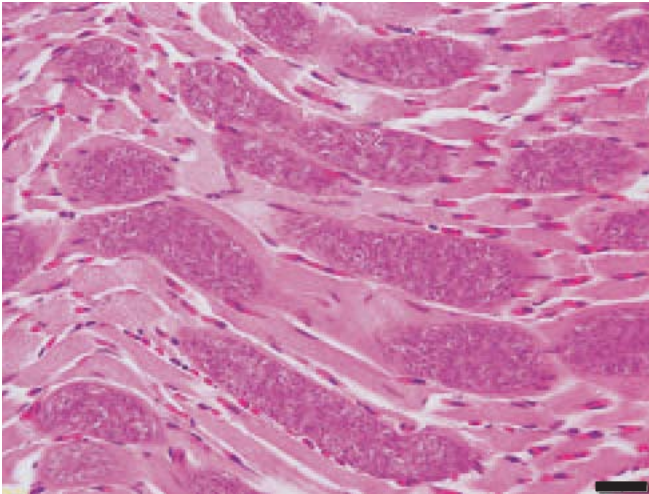


図1：骨格筋でみられた多数の住肉胞子虫のシスト。HE染色，Bar=20µm。

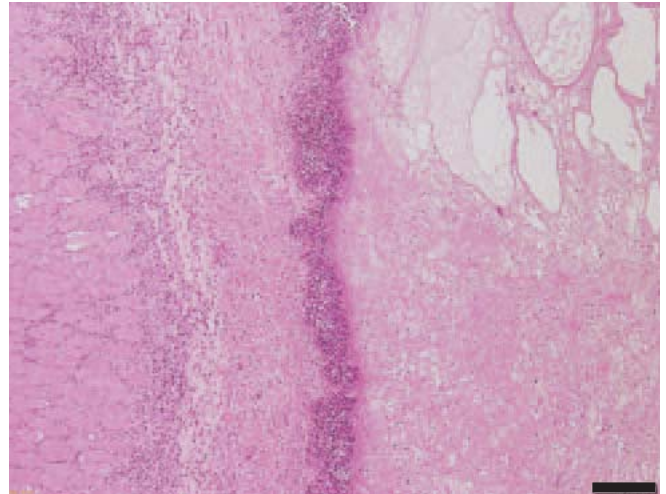


図2：頸部結合組織の線維素壊死性炎。右側より線維素の析出，細菌塊および好中球の浸潤が層状に認められる。HE染色，Bar=200µm。

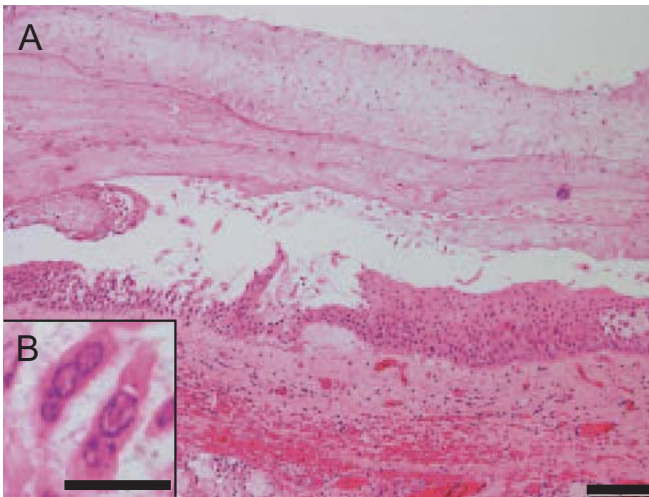


図3A：線維素の析出と喉頭蓋上皮細胞の変性，壊死および脱落。HE染色，Bar=100µm。図3B：上皮細胞にみられた好酸性核内封入体。HE染色，Bar=20µm。

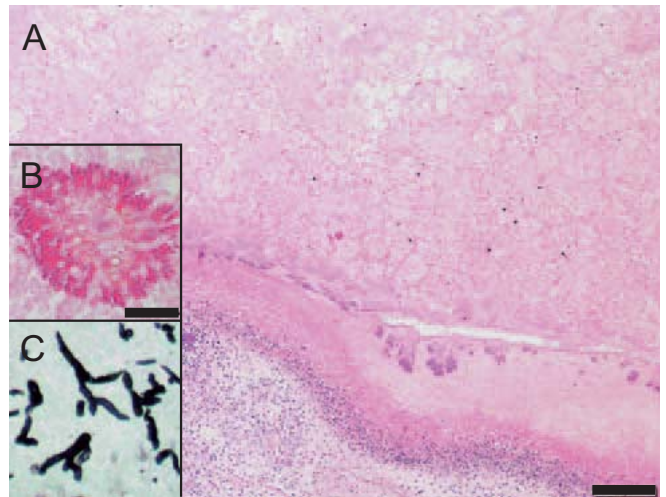


図4A：肺における広範な壊死。HE染色，Bar=200µm。図4B：菌糸とその周囲に形成された棍棒体。HE染色，Bar=20µm。図4C：壊死巣でみられた菌糸。グロコット染色。

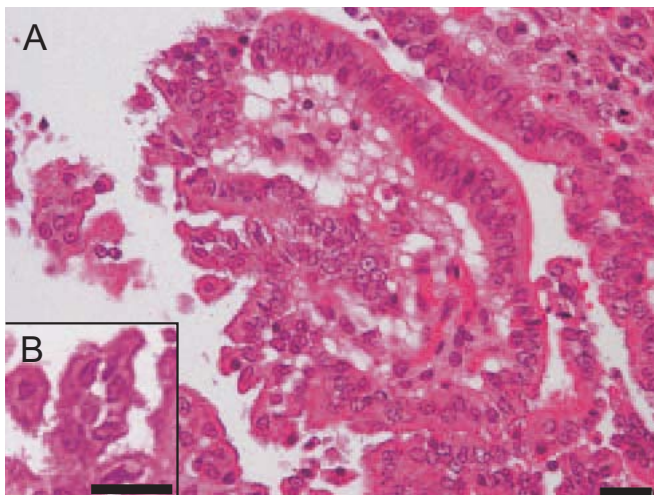


図5A：空腸粘膜上皮細胞の変性および脱落。HE染色, Bar=20 μ m。図5B：上皮細胞には多数の短桿菌が付着。HE染色, Bar=20 μ m。

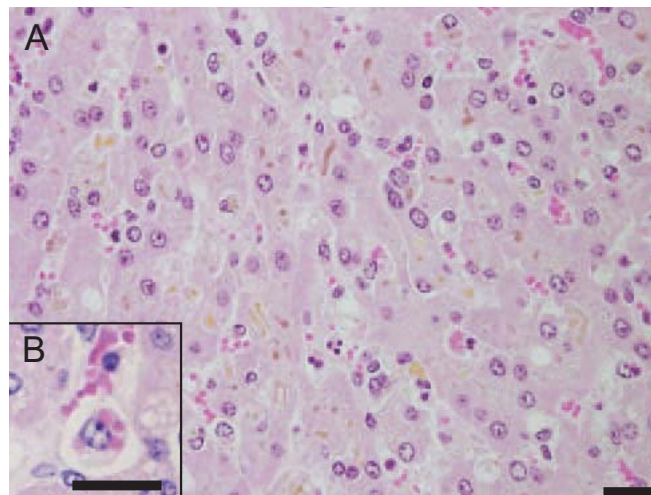


図6A：肝臓における多数の胆汁栓形成。HE染色, Bar=20 μ m。図6B：赤血球を貪食するマクロファージ。HE染色, Bar=20 μ m。

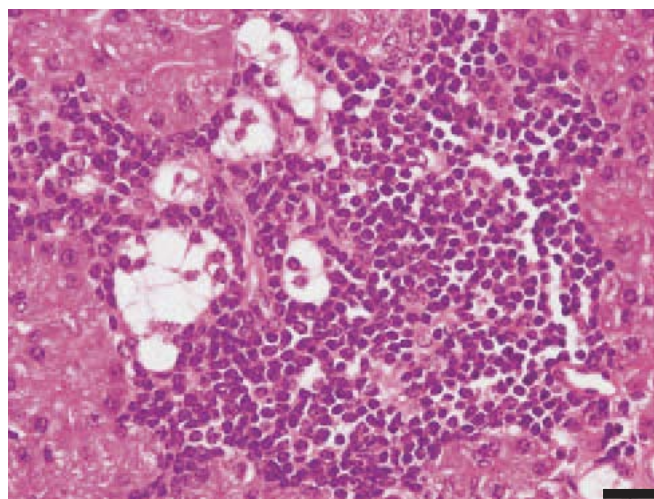


図7：膵島内分泌細胞の空胞変性とリンパ球浸潤。HE染色, Bar=20 μ m。

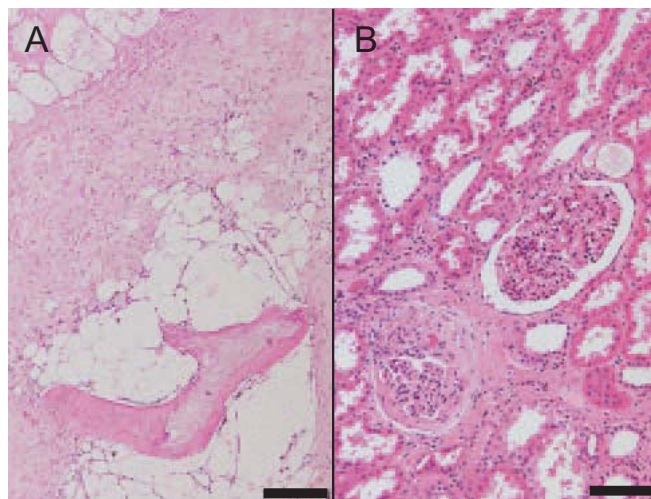


図8A：腎周囲脂肪織の脂肪壊死(左上)と骨化生。HE染色, Bar=200 μ m。図8B：腎糸球体の硬化および間質の線維化。HE染色, Bar=100 μ m。

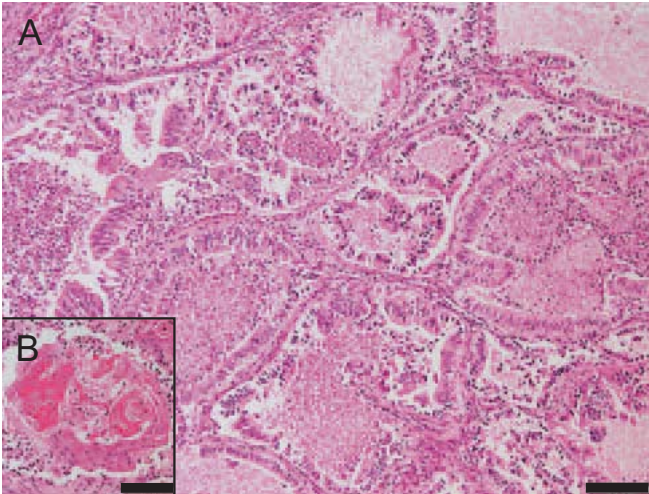


図9A：子宮腺の異型性を伴う増殖。HE染色，Bar=100µm。図9B：増殖細胞の扁平上皮への分化。HE染色，Bar=100µm。

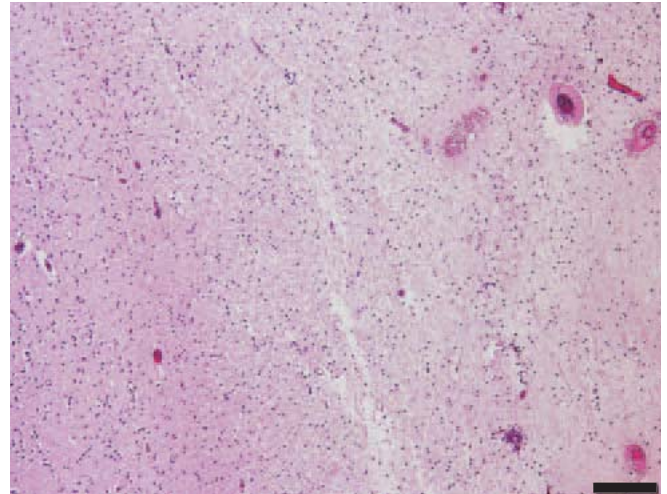


図10：大脳後頭葉における血管のフィブリノイド変性を伴う広範な壊死（右側）。HE染色，Bar=200µm。

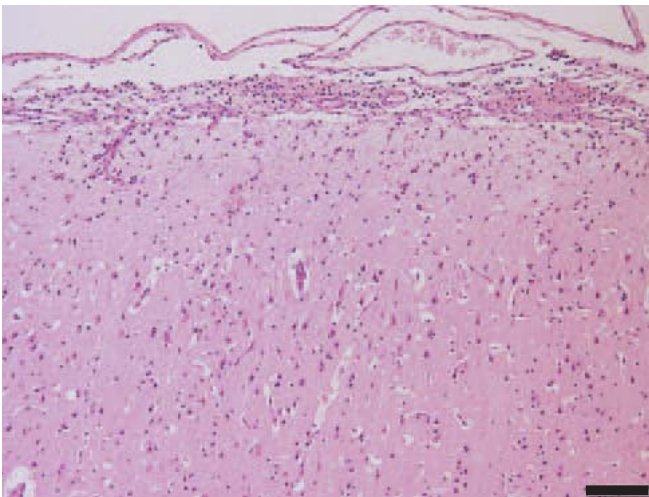


図11：大脳皮質の層状粗鬆化を伴う線維素化膿性髄膜炎。HE染色，Bar=100µm。

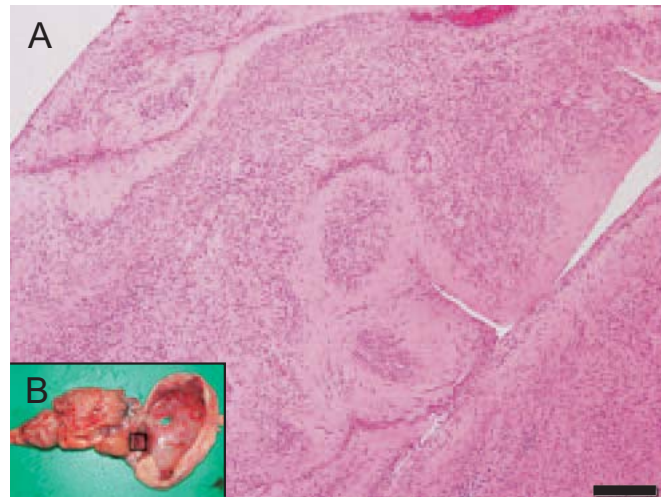


図12A：髄膜脳瘤内に突出した大脳組織。不整な組織構造を示す。HE染色，Bar=200µm。図12B：髄膜脳瘤の肉眼像。□は切り出し部位。

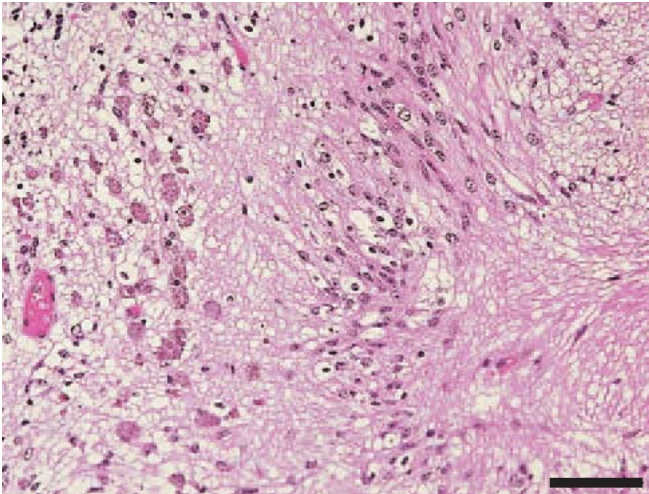


図13：大脳皮質における神経網の空胞化と黄褐色顆粒を含む細胞の浸潤。HE染色，Bar=50 μ m。