

第5回九州・山口・沖縄病理事例研修会 (九州支所－2001) における症例

メタデータ	言語: Japanese 出版者: 公開日: 2019-03-22 キーワード (Ja): キーワード (En): 作成者: 小川, 賀雄, 蔵園, 光輝, 安里, 仁, 甲斐, 貴憲, 鬼塚, 剛, 坂本, 徹朗, 川鍋, 真里, 有田, 章一, 山下, 信雄, 佐藤, 真澄 メールアドレス: 所属:
URL	https://doi.org/10.24514/00001858

第5回九州・山口・沖縄病理事例研修会（九州支所 - 2001）における症例

九州・山口・沖縄各県病理担当者¹⁾

動物衛生研究所九州支所²⁾

（平成14年8月26日 受付）

Proceedings of the 5th Seminar on Histopathological Diagnosis held in Kyushu Research Station, 2001

Prefectural Veterinary Pathologists in Kyushu District, Yamaguchi and Okinawa¹⁾

Kyushu Research Station, National Institute of Animal Health²⁾

2001年7月26日、九州支所において第5回九州・山口・沖縄病理事例研修会が開催された。各県の病性鑑定病理担当者等に加え、助言者として鹿児島大学清水孜名誉教授、東京大学藤原公策名誉教授、(財)日本生物科学研究所布谷鉄夫研究部長、(株)新日本科学安全性研究所宮脇宏彰所長、鹿児島大学安田宣紘教授、同高瀬公三助

教授、同三好宣彰助手、宮崎大学山口良二助教授、同末吉益雄助教授および本所より感染症研究部播谷亮感染病理研究室長、同谷村信彦主任研究官にご出席いただいた。清水孜鹿児島大学名誉教授による講演「鹿児島大学ツル剖検例に見るツルの病理学 『播種性内臓コクシジウム症』を中心に」に続き、9例について事例報告および検討を行なった。

- 1) 小川賀雄 (Yoshio OGAWA) : 山口県中部家畜保健衛生所, 〒754-0879 山口市嘉川 671-5
藏園光輝 (Mitsuteru KURAZONO) : 鹿児島県鹿児島中央家畜保健衛生所, 〒899-2201 鹿児島県日置郡東市来町湯田 1678
安里 仁 (Hitoshi ASATO) : 沖縄県家畜衛生試験場, 〒900-0024 那覇市古波蔵 112
甲斐貴憲 (Takanori KAI) : 大分県大分家畜保健衛生所, 〒870-1153 大分市小野鶴字原 442
鬼塚 剛 (Takeshi ONITSUKA) : 鹿児島県鹿児島中央家畜保健衛生所, 〒899-2201 鹿児島県日置郡東市来町湯田 1678
坂本徹朗 (Tetsuro SAKAMOTO) : 熊本県中央家畜保健衛生所, 〒861-4215 下益城郡城南町沈目新畑 1666
川鍋真里 (Mari KAWANABE) : 福岡県中央家畜保健衛生所, 〒816-0081 福岡市博多区井相田 2-1-3
有田章一 (Shoichi ARITA) : 宮崎県宮崎家畜保健衛生所, 〒880-0212 宮崎郡佐土原町下那珂字片瀬原 3151-1
山下信雄 (Nobuo YAMASHITA) : 佐賀県中部家畜保健衛生所, 〒849-0924 佐賀市若楠 2-7-4
2) 佐藤真澄 (Masumi SATO)*, 田中省吾 (Shogo TANAKA) : 動物衛生研究所九州支所, 〒891-0105 鹿児島市中山町 2702

* Corresponding author; Mailing address: Kyushu Research Station, National Institute of Animal Health, 2702 Chuzan Kagoshima, Kagoshima 891-0105, JAPAN TEL: +81-99-268-2078 FAX: +81-99-268-3088 E-mail: masumi@affrc.go.jp

1. 牛流産胎子のネオスポラによる非化膿性脳炎

提出者: 小川賀雄 (山口県)

病歴: 牛, ホルスタイン種, 胎齢165日, 雌。2001年4月15日, 搾乳牛37頭を飼養する酪農家において, 胎齢165日の1頭が流産した。母牛は, 1997年9月30日生まれのホルスタイン種で, 2000年3月に北海道から導入され, 今回が2産目であった。なお, 異常産3種混合ワクチンは接種済みであった。

剖検所見: 4月16日に胎子の剖検を行なった。体長は約55センチで, 脳や臓器は脆弱であったが, 奇形は認められなかった。

組織所見: 中脳 (提出標本) の実質では, 壊死ならびにグリア細胞の集簇巣が多発し, リンパ球, 形質細胞を主とした囲管性細胞浸潤が散見された (写真1A)。病巣の一部に, 原虫のシスト (写真1B) やタキゾイトが確認された。抗 *Neospora caninum* 山羊血清 (VMRD社, 米国) を用いた免疫組織化学的染色 (SAB法) では, 原虫に一致して, 陽性反応が検出された。大脳でも, グリ

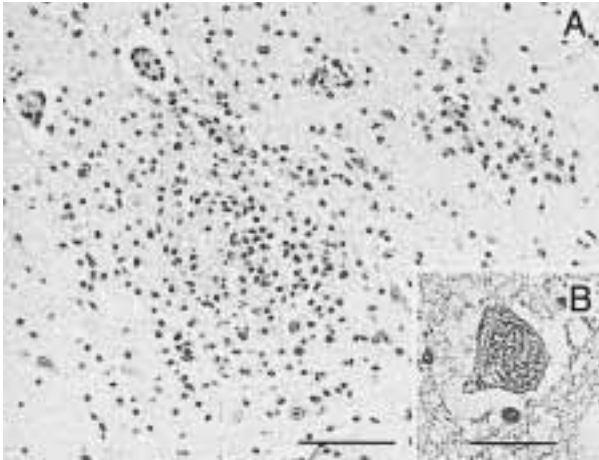


写真1 牛流産胎子のネオスポラによる非化膿性脳炎： A；脳幹部にみられたグリア細胞の集簇と軽度の囲管性細胞浸潤。 HE染色。 Bar = 100 μ m。 B；脳幹部にみられた *Neospora caninum* のシスト。 HE染色。 Bar = 20 μ m。

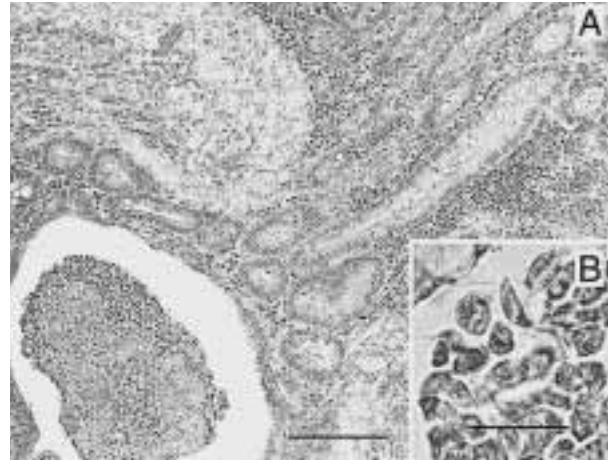


写真2 豚のトリコモナス原虫を伴う陰窩膿瘍とカタル性結腸炎： A；粘膜固有層における慢性細胞浸潤および好中球とトリコモナス原虫を容れて拡張した陰窩腔。 HE染色。 Bar = 200 μ m。 B；陰窩腔内のトリコモナス原虫。 HE染色。 Bar = 20 μ m。

ア細胞の集簇や囲管性細胞浸潤がみられた。心臓では、心筋線維の壊死，心筋線維周囲にリンパ球や形質細胞の浸潤があった。

病原検索：母牛の *Neospora caninum* に対する抗体価は間接蛍光抗体法で1600倍であった。細菌およびウイルス検査は実施しなかった。

診断と討議：組織診断名は牛流産胎子のネオスポラによる非化膿性脳炎，疾病診断名はネオスポラ症とされた。

2. 豚のトリコモナス原虫の寄生を伴う陰窩膿瘍とカタル性結腸炎

提出者：藏菌光輝（鹿児島）

病歴：豚，パークシャー，50日齢，雄。繁殖豚22頭を飼養し，早期離乳を行っている一貫経営農家で，2000年9月10日頃から鋸屑を敷いた開放豚舎で飼養されていた子豚19頭に泥状の下痢が続発した。給餌飼料に抗生剤を添加したが効果が認められなかったため，10月13日に症状を示した離乳豚2頭について病性鑑定を実施した。

剖検所見：2頭ともに散在する直径1～2mmの白色結節が結腸漿膜面から透視できた。結節は腸管粘膜内に存在する境界明瞭な膿瘍であった。

組織所見：結腸では杯細胞の減数を伴う粘膜上皮細胞の著しい増生がみられ，粘膜固有層にはリンパ球，形質細胞がび漫性に浸潤していた。肉眼的にみられた白色結節は粘膜下組織内の陰窩が，炎症性浸潤細胞，頽廃物，粘液を容れて嚢胞状に拡張したものであった（写真2A）。陰窩腔内には好中球の浸潤とともに円形，楕円形あるいは

は三日月形を呈する原虫が多数観察された。多数の原虫のみが炎症性細胞を伴わず腔内に充満している部位もあり，また一部の原虫は粘膜固有層内にも認められた。原虫（写真2B）はPAS反応陽性で，Warthin-Starry染色で黒褐色を示し，形態からはトリコモナスと思われた。走査型電子顕微鏡による観察で，陰窩腔内の原虫に3本の前方鞭毛と波状の波動膜が明瞭に認められ，原虫はトリコモナスと確認された。

病原検索：細菌検査では，2頭の結腸内容から大腸菌が $1 \sim 2 \times 10^4$ CFU/g，1頭から *Clostridium difficile* が 8.8×10^7 CFU/g分離された。ウイルス検査では，PED，TGE各ウイルスに対する中和抗体価は2頭とも2倍未満で，ウイルス分離は陰性であった。

診断と討議：組織診断名は豚のトリコモナス原虫の寄生を伴う陰窩膿瘍とカタル性結腸炎，疾病診断名はトリコモナス原虫の濃厚寄生を伴った子豚の下痢症とされた。

3. 豚の腎髄質に主座する非化膿性間質性腎炎

提出者：安里 仁（沖縄県）

病歴：豚，ランドレース，13ヶ月齢，雌。豚250頭を飼育する農家で，2001年4月13日に分娩した母豚が離乳直後の5月6日に発熱（40.3℃）し，食欲不振となったため，抗生剤と栄養剤を投与した。一時的に回復したが，5月13日に再び発熱（41.3℃）し，左後肢関節の腫脹がみられたために同様の治療を行なったが，回復の兆しがなく5月23日に鑑定殺した。当該母豚は13頭分娩し，うち2頭は虚弱であった。

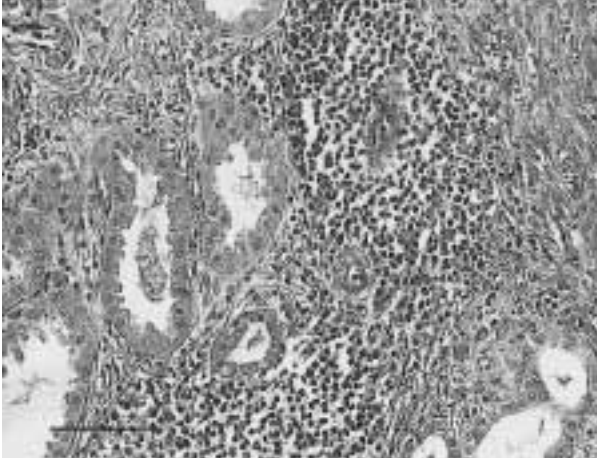


写真3 豚の腎髄質に主座する非化膿性間質性腎炎：乳頭付近に限局してみられた間質のリンパ球と形質細胞を主とする細胞浸潤。HE染色。（Bar = 100 μ m）。

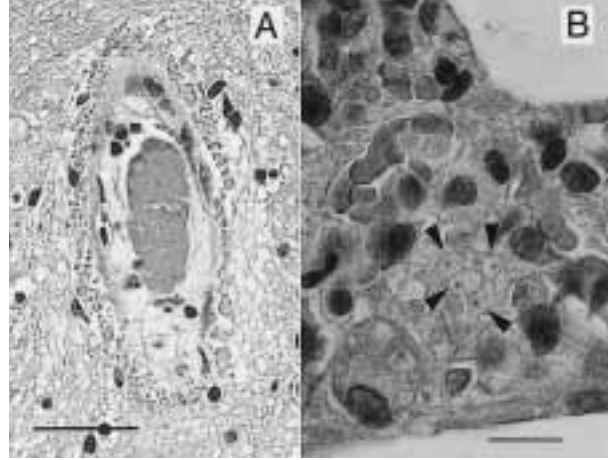


写真4 豚の脳脊髄血管症および*Pneumocystis carinii*が認められた間質性肺炎：A；中脳の血管周囲にみられた好酸性滴状物。HE染色。Bar = 50 μ m。B；肺胞中隔にみられた*Pneumocystis carinii*（矢頭）。HE染色。Bar = 20 μ m。

剖検所見：腎臓では充血，うっ血および軽度の出血がみられ，鼠径リンパ節は軽度に腫大していた。また，腫脹していた左後肢関節内には膿汁が貯留していた。

組織所見：腎臓では腎乳頭付近に限局してリンパ球や形質細胞を主とした細胞浸潤巣が散発していた（写真3）。血管壁の硝子様変性が認められ，間質の線維化を伴う部位もあった。Warthin-Starry染色ではレプトスピラ様菌体は検出されなかった。鼠径リンパ節では髄液や旁皮質領域に好中球の軽度～中等度の浸潤が認められた。

病原検索：腎乳剤の暗視野鏡検ではレプトスピラ様菌体が観察されたが，レプトスピラ菌は分離されなかった。関節内膿汁からは *Streptococcus dysgalactiae* が分離された。

診断と検討：組織診断名は豚の腎髄質に主座する非化膿性間質性腎炎とされた。腎乳剤の暗視野鏡検からはレプトスピラ病が疑われたが，菌分離は陰性で，Warthin-Starry染色でも菌体が確認されず，本病変におけるレプトスピラ菌の関与は不明であった。

4. 豚の脳脊髄血管症および *Pneumocystis carinii* が認められた間質性肺炎

提出者：甲斐貴憲（大分県）

病歴：豚，ハイパー，2ヶ月齢。母豚90頭を飼養する一貫経営農場において，2000年10月以降，50～60日齢の子豚に被毛粗剛，元気消失，呼吸器症状，神経症状などの臨床症状を示し，これらの症状を示すものでは斃死する例も散発的にみられた。当該農場での子豚の斃死

は年数頭程度であったが，疾病発生時の斃死率は離乳豚の約1割（月に数頭）に増加した。

剖検所見：強い腹膜肥厚がみられ，肺胸膜には線維素が付着していた。

組織所見：中脳（提出標本）の血管周囲に大小様々な大きさの好酸性滴状物が散在性に認められ（写真4A），PAS反応に陽性を示した。また実質内には充血，うっ血および血管壁の変性も認められた。同様の病変は中脳・延髄で中等度に，橋・大脳で軽度のみられた。肺（提出標本）では肺胞中隔にリンパ球，マクロファージを主とした細胞浸潤がみられ，これによって肺胞中隔は軽～中等度に肥厚していた。また，肺胞内および肺胞中隔に好酸性の泡沫状構造が広範囲に観察された（写真4B）。泡沫構造は抗 *Pneumocystis carinii* モノクロナール抗体（マウス，ViroStat社，米国）を用いた免疫組織化学的染色（SAB法）で陽性を示した。肝臓の小葉間動脈，脾臓の中心動脈，さらに消化管粘膜下組織には種々の程度の血管変性が認められた。

病原検索：有意な細菌は分離されなかった。

診断と討議：中脳の組織診断名は，脳脊髄血管症，肺は *Pneumocystis carinii* が認められた間質性肺炎とされた。疾病診断名はニューモシスティス肺炎を伴った脳脊髄血管症とされた。ニューモシスティス肺炎は2次的な疾病で，本症例でも何らかのウイルス等の先行感染があったと考えられた。

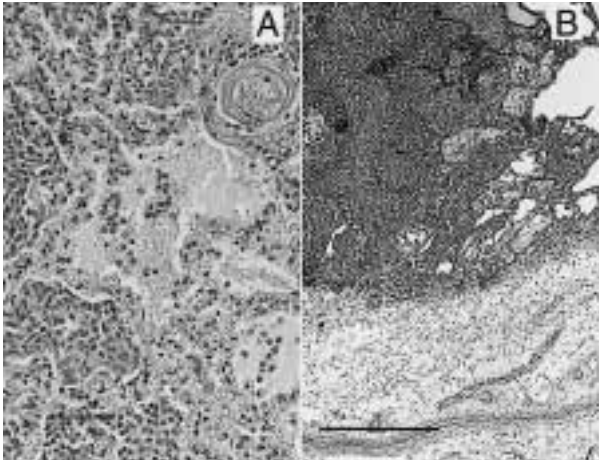


写真5 豚の壊死性線維素性胸膜肺炎： A；肺腔中隔における細胞浸潤と壊死および肺胞腔内の細胞浸潤，線維素析出と出血。HE染色。Bar = 50 μ m。 B；肺胸膜の著明な水腫性肥厚と細胞浸潤および肺胞の著明な細胞浸潤，水腫および出血。HE染色。Bar = 500 μ m。

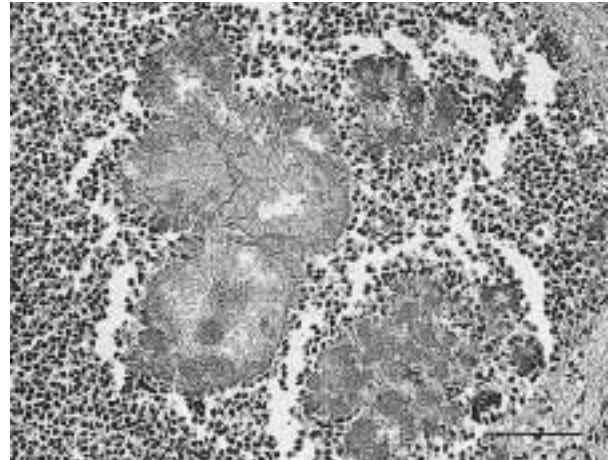


写真6 イルカのブドウ球菌による星状体を伴った化膿性肉芽腫性肺炎：好中球，マクロファージなどにより構成される肉芽腫内にみられた棍棒体形成を伴った星状体。HE染色。Bar = 100 μ m。

5. 豚の壊死性線維素性胸膜肺炎

提出者：鬼塚 剛（鹿児島県）

病歴：豚，LW，7ヶ月齢，雌。母豚740頭を飼養する一貫経営農家において，2001年2月に出荷直前の肥育豚に激しい呼吸器症状を呈して急死する例が増加した。本例は2月13日に斃死した15頭のうちの1例である。同農家では子豚に対して36日齢と56日齢時にApp3価ワクチンを接種していた。

剖検所見：肺では充血，出血，水腫および肝変化がみられ，胸腔内には胸水が貯留し，肋骨胸膜と肺胸膜は癒着していた。その他，気管粘膜は充血および出血し，心外膜には線維素が付着していた。体格および栄養状態は良好であった。

組織所見：肺では，肺胞腔内に漿液，線維素が析出し，単核円形細胞および紡錘形細胞が充満している部位がみられ，細菌の増殖や出血も認められた（写真5A）。また，肺胞壁には単核円形細胞の浸潤と広範囲にわたる壊死がみられた。細気管支腔内にも同様の細胞浸潤がみられた。肺胸膜および小葉間結合織は著しく肥厚し，水腫や線維素の析出，単核円形細胞と好中球の浸潤がみられた（写真5B）。抗 *Actinobacillus pleuropneumoniae* (App) 1, 9および11型家兔血清（動物衛生研究所より分与）を用いた免疫組織学的染色（SAB法）で，肺胞腔内および単核円形細胞周辺に多数認められる菌体は9型と11型の両者に陽性反応を示した。この部位の透過電顕観察では大きさ約0.4 \times 1 μ mの短桿菌とその変性した

菌体が多数認められた。また，抗 *Streptococcus suis* 2型家兔血清（動物衛生研究所より分与）を用いたSAB法で，肺胞腔内に散在する小塊状の菌体に一致する陽性抗原が認められた。

病原検索：本例の肺からの分離App初代株はSmooth型で，凝集反応では1, 9, 11型に交差反応がみられ，血清型は特定できなかった。App1は，分離当初は培地に固着し自発凝集性を示すSticky型で，継代を重ねると自発凝集性のないSmooth型となる。この他，*S. suis* 2型と *Pasturella multocida* が分離された。

診断と検討：組織診断名は壊死性線維素性胸膜肺炎，疾病診断名は豚胸膜肺炎とされた。本症例のSAB法では抗App1型血清に陽性反応がみられず，抗App 9, 11型血清に対し陽性を示し，組織学的に狭い交差反応性が示唆された。これは，分離されたApp初代株がSmooth型であったことにも関連しているかも知れない。App 1, 9, 11型には交差反応が認められ，県内で発生したApp 1型Sticky型が分離された他の症例でのSAB法では，抗App 1, 9, 11型血清に陽性反応を示した。

6. イルカのブドウ球菌による星状体を伴った化膿性肉芽腫性肺炎

提出者：坂本徹朗（熊本県）

病歴：バンドウイルカ，17歳，雌。県内水族館で，1983年4月6日に導入されたイルカを飼養していたところ

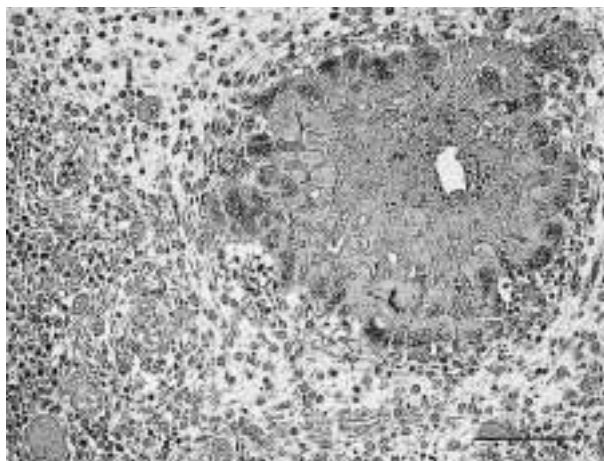


写真7 鶏の浅胸筋および皮下組織にみられたアジュバント肉芽腫：空隙を有する壊死塊を取り囲む多核巨細胞，線維芽細胞，単核細胞などで構成される肉芽腫。HE染色。Bar = 100 μ m。

2000年12月8日の検査で白血球数18,900 / μ lを示し、肝機能障害もみられたので抗生剤での治療を行なった。2001年5月5日までに5回の治療を繰り返したが、治療効果がほとんどなく5月21日、点滴治療中に斃死した。

剖検所見：右肺後葉1/3が黄褐色粟粒結節状の膿瘍で占められ、左肺にも小豆大から拇指頭大の膿瘍が散見された。その他の臓器に著変はみられなかった。

組織所見：肺で肉眼的にみられた粟粒結節状膿瘍は、中心部がグラム陽性細菌塊およびそれを取り囲む棍棒体形成を伴う星状体で、その周囲に層状に変性、壊死した好中球、マクロファージなどがみられる肉芽腫性の結節であった（写真6）。肺胞内にもマクロファージ、好中球などの浸潤が認められた。肝臓では、肝細胞の配列の乱れ、小葉中心性の変性、壊死がみられた。脾臓では白脾髄は萎縮し、線維素が析出していた。腎臓では軽度の化膿性間質性腎炎がみられた。

病原検索：肺、肝臓、腎臓、脾臓から *Staphylococcus aureus* が分離された。ウイルス検査は実施されなかった。

生化学的検査：GOT (789 U/l), GPT (664 U/l), BUN (49.5 mg/dl), A/G比 (0.71) であった。

診断と討議：組織診断名はブドウ球菌による星状体を伴った化膿性肉芽腫性肺炎、疾病診断名はブドウ球菌症とされた。

7. 鶏の浅胸筋および皮下組織にみられたアジュバント肉芽腫

提出者：川鍋真里（福岡県）

病歴：採卵鶏，ソニア種，89日齢。2001年5月，本鶏群17,000羽のうちの700羽にマイコプラズマ・ガリセプチカム感染症不活化ワクチンとニューカッスル病・鶏伝染性気管支炎2価・鶏伝染性コリーザ(A・C型)混合不活化ワクチンの等量混合液（1ml/羽）を脚部筋肉に接種したところ30羽（4.3%）が急死したため，同日の夕刻死亡鶏について病性鑑定を実施した。本鶏群は初生導入後，6，13，40，64日齢でニューカッスル病・鶏伝染性気管支炎混合生ワクチン，19，26日齢で伝染性ファブリキウス囊病生ワクチン，27日齢で鶏痘ワクチンを翼膜部穿刺により（0.01ml/羽），75日齢で鶏ロイコチゾーン病ワクチンを胸部筋注により（0.25ml/羽）接種されていた。

剖検所見：浅胸筋はやや菲薄となって，部分的に灰赤色を呈しており，断面には被包された粟粒大の乾酪膿瘍の結節が多数認められた。この他に肉眼的変化は認められなかった。

組織所見：浅胸筋では筋組織内および皮下組織に大小多数の結節病変が認められた。結節病変では細胞残渣や好酸性に濃染する壊死塊を一層の多核巨細胞が取り囲み，その外側に疎な線維芽細胞が，さらにその外側には単核細胞および好酸性顆粒細胞のびまん性浸潤がみられた。中心部の壊死塊の中には空隙が認められるものもあった（写真7）。これらの病変部のグロコット染色，チールネルゼン染色およびグラム染色では陽性を示す病原体は認められなかった。筋組織内の結節病変に隣接する領域では脈管周囲に単核細胞を主とする炎症細胞が浸潤し，筋線維間への炎症細胞の浸潤と結合組織の増生，筋線維の再生なども認められ，筋周膜および筋上膜が不明瞭な部位もあった。皮下組織は筋組織にみられたものと同様の結節病変と結合組織の増生により肥厚していた。

病原検索：主要臓器の細菌検査では有意な菌は分離されなかった。

診断と討議：組織診断名は鶏の浅胸筋および皮下組織にみられたアジュバント肉芽腫とされた。本事例はワクチン胸部接種2週間後の混合ワクチン接種後に急死していることからアナフィラキシーショックも疑われたが，急死の原因は特定できなかった。なお，ロイコチゾーンワクチンはオイルアジュバントワクチンである。

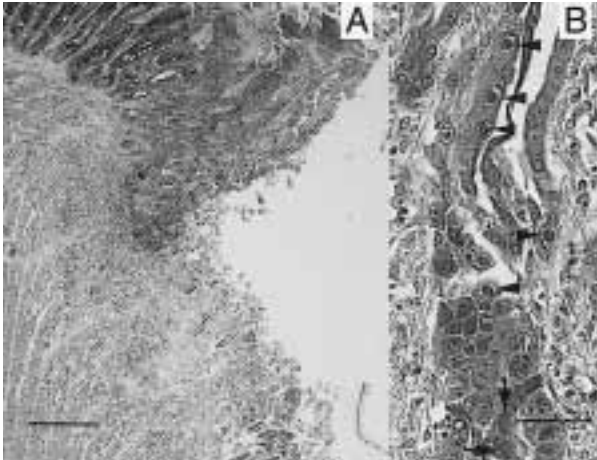


写真8 肉用鶏にみられた鶏アデノウイルスによる核内封入体を伴う筋胃潰瘍：A；筋胃潰瘍部にみられた化膿性炎症。HE染色。Bar = 200 μ m。B；固有腺上皮細胞にみられた好塩基性核内封入体（矢印）とハローを形成する好酸性核内封入体（矢頭）。HE染色。Bar = 20 μ m。

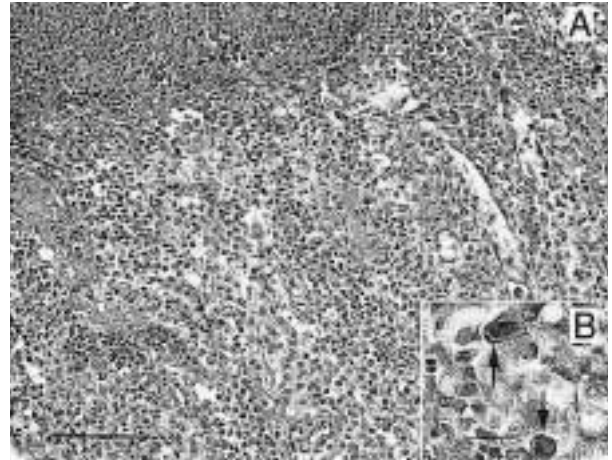


写真9 鶏アデノウイルスによる好塩基性核内封入体の形成を伴った筋胃び爛：A；筋胃角質層の壊死と粘膜固有層におけるリンパ球，偽好酸球を主とする細胞浸潤。HE染色。Bar = 100 μ m。B；固有腺上皮細胞にみられた好塩基性核内封入体（矢印）。HE染色。Bar = 20 μ m。

8. 肉用鶏の鶏アデノウイルスによる核内封入体を伴う筋胃潰瘍

提出者：有田 章一（宮崎県）

病歴：鶏，肉用種，18日齢，雌。2万羽のプロイラーを飼養する肉用鶏養鶏場で，2000年10月1日，3日齢で入雛している鶏群に1週齢頃から突然死が認められた。2週齢では300羽が斃死したため，10月18日斃死例および同居鶏の10羽を病性鑑定した。入雛元の孵化場には異常が認められなかった。

剖検所見：外貌では腹部が膨満し，そ嚢は黒褐色の内容物が透けて見え，腹腔には透明な腹水が貯留していた。筋胃内容物は黒褐色で腺胃およびそ嚢に逆流していた。筋胃表面は褐色を呈し，一部に潰瘍形成が認められたが，腺胃粘膜に著変は認められなかった。一部の個体の肝臓は充血，出血を伴って腫大し，実質は脆弱であった。

組織所見：筋胃の表層では角質層の菲薄化と疎鬆化によって凹凸がみられ，一部に軽度の化膿性炎症を伴った潰瘍が認められた（写真8A）。固有腺上皮細胞は変性，膨化し，大型の好塩基性核内封入体，あるいはハローを持つ好酸性核内封入体を含んでおり（写真8B），周囲の固有層にはリンパ球などの細胞浸潤がみられた。これらの封入体は抗鶏アデノウイルス（1型）ポリクロ-ナル抗体（動物衛生研究所より分与）を用いた免疫組織化学的染色（ヒストファイン，シンプルステイン）で陽性を示した。肝臓では出血と小葉中心性うっ血が認められ，肝細胞の巣状壊死が散発していた。

病原検索：実施せず。

診断と討議：組織診断名は鶏アデノウイルスによる核内封入体を伴う筋胃潰瘍とされ，疾病診断名は鶏アデノウイルスによる「筋胃び爛」とされた。本症例と出荷直前に問題となっている筋胃び爛の病理組織像について比較討議されたが同様の発生機序によるものかどうかは不明であった。

9. 肉用鶏の鶏アデノウイルスによる好塩基性核内封入体の形成を伴った筋胃び爛

提出者：山下信雄（佐賀県）

病歴：鶏，肉用種，53日齢。2001年1月23日，1鶏舎の8,600羽を出荷したところ，半数程度の筋胃にび爛が認められた。同鶏舎では，28日齢頃から軟便～下痢症状が顕著となり，41日齢から呼吸器症状がみられていたが，斃死鶏の増加は認められなかった。

剖検所見：筋胃の重度なび爛形成がみられた。他に著変はなかった。

組織所見：筋胃の角質層とその直下の粘膜固有層は偽好酸球と細胞類廃物を伴い壊死に陥っていた（写真9A）。腫大した粘膜上皮細胞の核内には好塩基性核内封入体が散見された（写真9B）。粘膜固有層ではリンパ球，偽好酸球の浸潤による肥厚が著明であった。筋層では間質にリンパ球，偽好酸球浸潤が認められた。抗鶏アデノウイルス血清（動物衛生研究所より分与）を用いた免疫組織化学的染色（ヒストファイン，シンプルステイン）によ

り，筋胃の角質層と粘膜上皮細胞の封入体に陽性抗原が認められた。

病原検索：実施せず。

診断と討議：組織診断名は鶏アデノウイルスによる好塩基性核内封入体の形成を伴った筋胃び爛とされ，疾病診断名は鶏アデノウイルスによる筋胃び爛とされた。本症例は粘膜の炎症が高度であることからアデノウイルスの単独感染かどうか議論されたが，病原検索など実施していないため，他の病原体の関与について不明であった。

謝辞

事例報告に関してご理解いただき格別のご配慮をいただいた各県担当者各位およびお忙しいところご出席ご討議いただきました助言者の先生方，また提出標本についてご意見をお寄せいただきました（財）科学及血清療法研究所菊池研究所・松井元先生，宮崎大学家畜病理学教室・内田和幸先生に深謝致します。（取りまとめ担当者：動物衛生研究所九州支所臨床病理研究室 佐藤真澄，田中省吾）