

Proceedings of the 4th Seminar on  
Histopathological Diagnosis held in Kyushu  
Research Station, 2000

メタデータ	言語: jpn 出版者: 公開日: 2019-03-22 キーワード (Ja): キーワード (En): 作成者: 小川, 賀雄, 山口, 寛二, 蔵園, 光輝, 鬼塚, 剛, 川鍋, 真里, 安里, 仁, 御手洗, 善郎, 山下, 信雄, 有田, 章一, 佐藤, 真澄 メールアドレス: 所属:
URL	<a href="https://doi.org/10.24514/00001692">https://doi.org/10.24514/00001692</a>



## 第4回九州・山口・沖縄病理事例研修会（九州支場 - 2000）における症例

九州・山口・沖縄各県病理担当者<sup>1)</sup>

家畜衛生試験場九州支場<sup>2)</sup>

（平成13年9月17日 受付）

### Proceedings of the 4th Seminar on Histopathological Diagnosis held in Kyushu Research Station, 2000

Prefectural Veterinary Pathologists in Kyushu District, Yamaguchi and Okinawa<sup>1)</sup>

Kyushu Research Station, National Institute of Animal Health<sup>2)</sup>

2000年7月26日、九州支場において第4回九州・山口・沖縄病理事例研修会が開催された。各県の病性鑑定病理担当者等に加え、助言者として日本生物科学研究所布谷鉄夫研究部長、鹿児島大学清水孜教授、同三好宣彰助手、宮崎大学山口良二助教授、同末吉益雄助教授および本場より病態研究部播谷亮感染病理研究室長にご出席い

ただいた。九州支場臨床ウイルス研究室津田知幸室長による「わが国における口蹄疫の特徴と防疫の問題点」についての講演に続き、9例についての事例報告および検討を行なった。

#### 1. 豚の気管支間質性肺炎および豚サーコウイルスによる好塩基性細胞質内封入体を伴う組織球性リンパ節炎

提出者：小川賀雄（山口県）

**病歴：**豚、交雑種、60日齢、雄。母豚400頭規模の一貫経営農場において、約1年前に子豚舎をケージに改造後、30～40日齢の子豚の削瘦が目立ちはじめた。一部では、呼吸器症状を示す子豚もみられた。2000年2月22日、発育不良の子豚について病性鑑定を実施した。なお、本農場では、豚コレラ・豚丹毒混合ワクチン、マイコプラズマ不活化ワクチンが接種されていた。

**剖検所見：**肺は全葉が暗赤色を呈し、前葉の一部は肝変化していた。空回腸壁は非薄化、腸間膜リンパ節は硬化し軽度に腫大していた。回盲部粘膜には潰瘍が散見された。

**組織所見：**肺（提出標本）では、細気管支および肺胞内にマクロファージ、好中球が浸潤し、細気管支内に細菌の増殖像が散見された。肺胞壁表面には立方状の細胞が目立ち、結合組織の増生と好中球浸潤によって肺胞壁が肥厚していた。腸間膜リンパ節（提出標本）や扁桃では、リンパ球の減数、好酸球の浸潤ならびに大小滴状の好塩基性細胞質内封入体の形成を伴ったマクロファージ

- 1) 小川賀雄（Yoshio OGAWA）：山口県中部家畜保健衛生所，〒754-0879 山口市嘉川 671-5  
山口寛二（Kanji YAMAGUCHI）：熊本県中央家畜保健衛生所，〒861-4215 下益城郡城南町沈目新畑1666  
藏園光輝（Mitsuteru KURAZONO）：鹿児島県鹿児島中央家畜保健衛生所，〒891-0116 鹿児島市上福元町5500  
鬼塚 剛（Takeshi ONITSUKA）：鹿児島県鹿児島中央家畜保健衛生所，〒891-0116 鹿児島市上福元町5500  
川鍋真里（Mari KAWANABE）：福岡県中央家畜保健衛生所，〒816-0081 福岡市博多区井相田2-1-3  
安里 仁（Hitoshi ASATO）：沖縄県家畜衛生試験場，〒900-0024 那覇市古波蔵112  
御手洗善郎（Yoshiro MITARAI）：大分県大分家畜保健衛生所，〒870-1153 大分市小野鶴字原442  
山下信雄（Nobuo YAMASHITA）：佐賀県中部家畜保健衛生所，〒849-0924 佐賀市若楠2-7-4  
有田章一（Shoichi ARITA）：宮崎県宮崎家畜保健衛生所，〒880-0212 宮崎郡佐土原町下那珂字片瀬原3151-1  
2) 佐藤真澄（Masumi SATO）\*，田中省吾（Shogo TANAKA）：家畜衛生試験場九州支場（現：動物衛生研究所九州支所），〒891-0105 鹿児島市中山町2702

\* Corresponding author; Mailing address: Kyushu Research Station, National Institute of Animal Health, 2702 Chuzan Kagoshima, Kagoshima 891-0105 Japan  
TEL: +81-99-268-2078. FAX: +81-99-268-3088. E-mail: masumi@affrc.go.jp

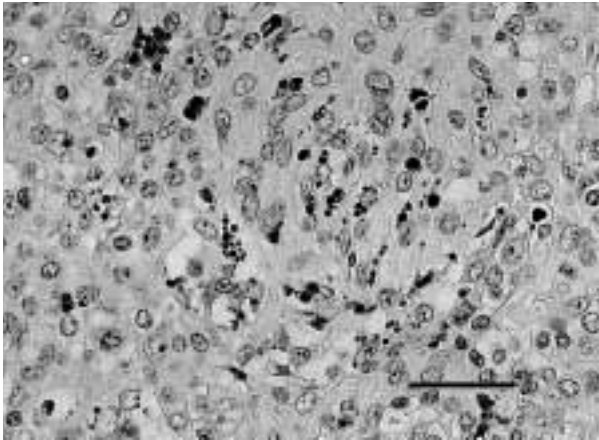


写真1 豚サーコウイルスによる好塩基性細胞質内封入体を伴う組織球性リンパ節炎：腸間膜リンパ節におけるマクロファージ系細胞の腫大およびマクロファージの細胞質内にみられたブドウの房状の封入体。HE染色。Bar = 20  $\mu$ m。

系細胞の腫大，増数がみられた（写真1）。扁桃の電顕検索で，封入体内に直径約20 nmで結晶状に配列するサーコウイルス様粒子が確認され，豚サーコウイルス2型核酸プローブを用いた *in situ* hybridization で封入体や浸潤した組織球内に特異的シグナルが検出された。

**病原検索：**扁桃，脾臓，肺に豚サーコウイルス2型の遺伝子が，PCRおよびRFLP法により検出された。肺，心臓，脾臓，脳からは *Streptococcus suis* が分離された。なお，オーエスキー病およびPRRSウイルスの抗体検査はいずれも陰性であった。

**診断と討議：**組織診断名は，豚の気管支間質性肺炎および豚サーコウイルスによる好塩基性細胞質内封入体を伴う組織球性リンパ節炎とされた。肺病変については，肺から *S. suis* が分離されたが典型的な化膿性炎ではないため，背景に豚サーコウイルス感染が関与していると考えられた。

## 2. 牛の壊死性線維索性肺炎

提出者：山口寛二（熊本県）

**病歴：**牛，11歳，雌。2000年3月12日市場より導入後約1ヶ月から肺炎症状を呈し，発症後10日目に斃死した。

**剖検所見：**右肺は胸膜と癒着し，肝変化，水腫も認められた。剖面からは白濁した粘液が漏出する部位があった。

**組織所見：**肺では，肺胸膜および小葉間結合組織が血栓の散発を伴って水腫性に肥厚し，小葉間結合組織との

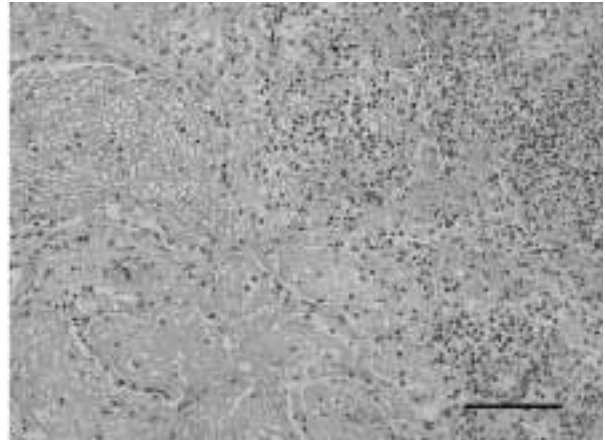


写真2 牛の壊死性線維索性肺炎：気管支および肺胞腔内における線維素の析出と著明な炎症性細胞の浸潤。HE染色。Bar = 50  $\mu$ m。

境界が好中球によって縁取りされた肺実質の壊死巣がみられた。肺胞内には，好中球とマクロファージの細胞浸潤が重度で（写真2），多核巨細胞が散見されるとともに線維素の析出を伴っていた。気管支腔には，菌塊を伴った類廃物が貯留していた。肝臓では，肝細胞に小葉中心性の空胞化が認められ，類洞内にはマクロファージおよび好中球がび漫性に認められた。脾臓では，静脈内に血栓形成と多数の炎症細胞がみられ，主に赤脾髄でのヘモジリン沈着が認められた。抗 *Haemophilus somnus* 抗体を用いた免疫組織化学的検査（SAB法）により肺胞腔の類廃物中に陽性反応が認められた。なお，抗 *Pasteurella haemolytica* 1, 2型，抗 *P. multocida* 莖膜抗原型 AおよびD，さらに抗牛RSウイルス抗体に対する陽性反応は認められなかった。また，肺胞内にみられた多核巨細胞では，抗サイトケラチン抗体に対する陽性反応は認められなかったことから，これらは上皮細胞由来ではないものと考えられた。

**病原検索および生化学的検査：**実施せず。

**診断と討議：**組織診断名は，牛の壊死性線維索性肺炎とされた。本例の肺病変は，*P. haemolytica* に起因ものと類似していたが，*Haemophilus somnus* の関与が免疫組織化学的検査結果から示唆された。

## 3. 牛の子宮漿膜・実質および脾臓漿膜における腺癌

提出者：藏菌光輝（鹿児島）

**病歴：**牛，黒毛和種，6歳，雌。黒毛和牛500頭を飼養する生産農家において，2000年2月20日頃より，6歳の繁殖牛（4産）が急速な食欲減退，腹部膨満を呈した。

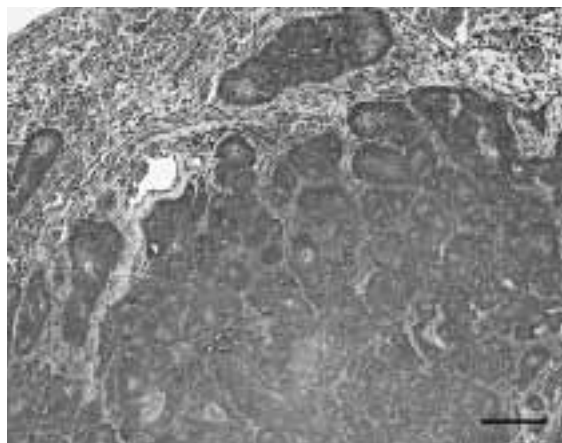


写真3 牛の子宮漿膜・実質および脾臓漿膜における腺癌：子宮の漿膜下組織で増殖した腫瘍細胞。HE染色。Bar = 100  $\mu$ m。

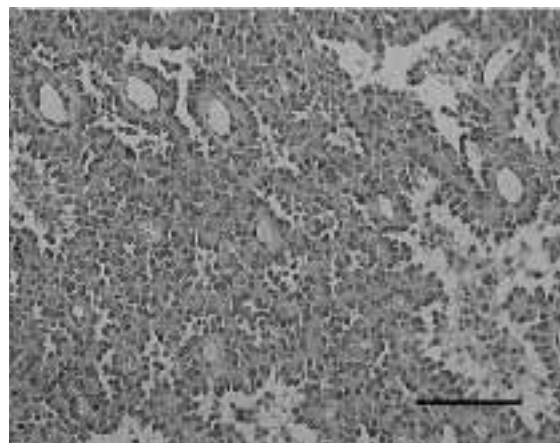


写真4 種雄牛の精巣におけるライディッヒ細胞腫：精巣内でシスター管状配列を示して増殖する腫瘍細胞。血管を中心としたロゼット形成がみられる。HE染色。Bar = 50  $\mu$ m。

診療獣医師は食滞を疑った治療を行ったが好転せず、2月29日に廃用とされた。

**剖検所見**：腹膜と腹腔内臓器の漿膜面全域に、小豆～ソラマメ大の黄赤白色の腫瘍が播種性にみられた。脾臓と横隔膜付近の腫瘍は拇指頭～手拳大であった。

**組織所見**：子宮、腹膜、脾臓、肺の漿膜面にみられた腫瘍では、クロマチンに乏しく比較的大型な核と豊富な細胞質を持った上皮細胞が重って腺様構造を形成しつつ腫瘍性に増殖していた（写真3）。腺腔内には粘液様物質、脱落変性細胞や少数の好中球を容れていた。子宮では実質内への腫瘍組織の浸潤を認め、漿膜の過形成を伴っていた。卵巣において腫瘍細胞は、周囲に結合組織の増生を伴って実質へ浸潤しており、リンパ管への侵襲も認められた。鍍銀染色により腫瘍組織の蜂巢状構造が観察され、管腔内および腫瘍細胞の細胞質内の粘液はPAS反応により陽性を示した。電顕では、腫瘍細胞間には上皮細胞由来であることを示唆する結合複合体や接着斑が認められ、また腫瘍細胞が形成する管腔の内腔面にみられた微絨毛の小根部分に腺癌に特徴的な芯フィラメントが観察された。

**病原検索**：実施せず。

**診断と討議**：組織診断名は子宮漿膜・実質および脾臓漿膜における腺癌、疾病診断名は腺癌とされた。肺漿膜への腫瘍の転移については、肺実質内に転移がみられず、横隔膜付近の腫瘍が最も大きく腹腔側から胸腔側へ突出していたことなどから、横隔膜を介しての転移であると推察された。

#### 4. 種雄牛の精巣におけるライディッヒ細胞腫

提出者：鬼塚 剛（鹿児島県）

**病歴**：牛，黒毛和種，13歳，雄。種雄牛として飼養され、年に数回採精されていた。1999年8月に左精巣がソフトボール大に腫大し、採取精液にはほとんど精子が確認できなくなった。患部に熱感があったが、全身症状は良好であった。このため左精巣の摘出を行なったが、摘出後も精液中に精子を確認出来ず、7ヶ月後にと畜場にて廃用となった。

**剖検所見**：摘出した左精巣は、白膜の一部が破れていた。精巣実質は暗赤色ゼリー状で非常に脆く、中には乳白色小豆大結節が散在していた。と畜場で採材した右精巣は約1.5倍に腫大し、精巣上体頭部の肥大を伴っていた。精巣実質部の断面は充実し茶褐色を呈していた。他の所見としては、肝臓の出血斑と脾臓の腫大が認められた。

**組織所見**：左精巣の固有構造は失われ、腫瘍細胞で占められていた。腫瘍細胞には、敷石状配列あるいは嚢胞血管腫様配列が認められ、これらの配列は不規則に混在していた。敷石状配列を示す腫瘍細胞は、中型から大型の核と好酸性の豊富な細胞質を持つ多角形の細胞で、一部では微細空胞状の細胞質を有しており、島状あるいは索状に配列する部位が認められた。

嚢胞血管腫様配列を示す腫瘍細胞は、敷石状に配列する細胞とほぼ同様な形態を示していたが、好酸性物質や脱落した細胞を容れた内腔に向かって細胞質が少し伸びているものや血管を中心としたロゼット状の配列を示すものもみられた（写真4）。これらの腫瘍細胞に核分裂像



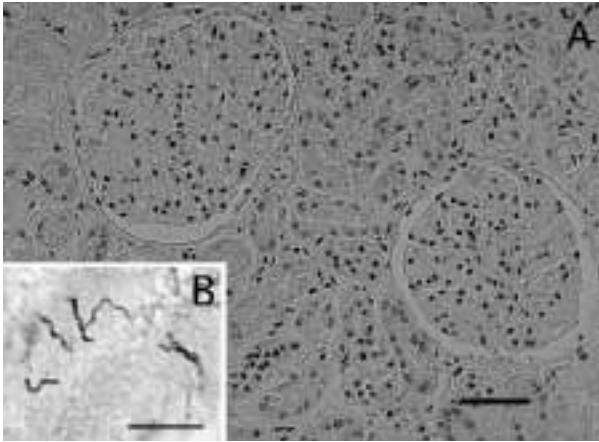


写真5 犬の腎臓皮質におけるらせん菌を伴った急性尿細管壊死： A；部分的に変性・壊死を示す尿細管上皮細胞と糸球体の腫大。HE染色。Bar = 50 μm。 B；尿細管内に認められたらせん菌。Warthin Starry染色。Bar = 10 μm。

はほとんど認められなかった。また，腫瘍細胞周囲は膠原線維，細網線維で区画されていることがアザン染色および鍍銀染色で確認された。その他，巣状の壊死，好中球の浸潤や出血が認められた。

**病原検索：**実施せず。

**診断と討議：**腫瘍細胞が囊胞血管腫様に配列する部位があることからセルトリ細胞腫との鑑別が問題となった。討議の結果，特徴的な血管周囲のロゼット状配列やほぼ単一の細胞形態，染色性および明瞭な柵状配列を認めず，敷石状と囊胞血管腫様配列が境界不明瞭に混在することから，組織診断名はライディッヒ細胞腫とされた。

##### 5. 犬の腎臓皮質におけるらせん菌を伴った急性尿細管壊死

提出者：川鍋真里（福岡県）

**病歴：**犬，秋田，8歳，雌。1999年11月10日より食欲不振に続き，嘔吐，黄疸，尿の黄色化と排尿困難が認められ，補液等加療後も回復に至らず，14日早朝に死亡した。診療獣医師の依頼を受け，15日午後に剖検を実施した。本犬には3歳以降のワクチン歴がなかった。

**剖検所見：**全身の皮下組織，可視粘膜および腎臓や肝臓などの諸臓器に強い黄疸が認められた。骨格筋と体腔壁は暗赤色を呈し，同色の混濁した胸水の貯留が認められた。膀胱は，イチジク大で残尿はみられず，粘膜面に点状～斑状の出血が認められた。肝臓は，脆弱で軽度で腫大していた。肺は，水腫性で暗赤色を呈していた。心臓では，右心室内に糸状虫成虫を多数認めた。

**組織所見：**腎臓尿細管では，上皮細胞の核が濃縮ある

いは消失し，凝固壊死した部位あるいは細胞質の好酸性が増し，管腔内へ脱落して細胞性尿管柱を形成する部位が認められた（写真5A）。Warthin Starry染色により，上皮細胞の核が消失して細胞質が均質化した尿細管内および基底膜付近に黒染した糸屑状のらせん菌が認められた（写真5B）。糸球体の多くは腫大し，ポウマン囊壁の軽度な肥厚とポウマン腔内に好酸性滴状および顆粒状物の貯留がみられた。腎盤輪走平滑筋層や弓形動脈の腎皮質側に巣状の単核細胞浸潤が認められた。その他，脾臓の一部に出血性梗塞がみられ，肺の毛細血管および肺動脈内には糸状虫の子虫が認められた。

**病原検索：**実施せず。

**生化学的検査：**白血球数26,600/μL（顆粒球21,900/μL），アマラーゼ4,000U/L以上，ALP1,001U/L，GOT242U/L，ビリルビン24.6mg/dl，クレアチニン4.7mg/dl，グルコース163mg/dl，BUN66mg/dl（11月12日実施，異常値のみ示す。）

**診断と討議：**組織診断名は，犬のらせん菌を伴った腎臓皮質の急性尿細管壊死とされた。死後変化と病変との判別は困難であったが，腎臓皮質では部分的に尿細管上皮の変性・壊死が存在すると判断された。本病変は，反応性変化が少ないためレプトスピラの急性病変と考えられたが，病原検索が実施されていない点に加え犬糸状虫症の関与も考えられたことから，疾病診断名は犬レプトスピラ症を疑うとされた。

##### 6. 猫の血管炎を伴った非化膿性間質性腎炎および肝臓の線維索性被膜炎

提出者：安里 仁（沖縄県）

**病歴：**猫，雑種，2歳7ヶ月。雄。1999年10月頃から食欲廃絶，削瘦，軽度の腹部膨満および著明な黄疸症状がみられ，発症後2ヶ月で斃死した。

**剖検所見：**腹水が軽度に貯留し，肝臓被膜には線維素が付着していた。腎臓剖面では，被膜から皮質にかけて広範囲に灰白色～白色の病巣がみられた。

**組織所見：**腎臓では皮質から髄質にかけて間質に形質細胞やリンパ球の著明な浸潤が認められ，部位によっては形質細胞，リンパ球，好中球，細胞崩壊物および線維素からなる浸潤細胞の集簇巣が広範囲に境界不明瞭に形成されていた。集簇巣に隣接する皮髄境界部の弓状動脈や小動脈にフィブリノイド変性がみられ，動脈周囲の組織に壊死が認められた。（写真6A）。また，これらの部位の糸球体の多くは顕著に萎縮していた。肝臓では線維素の析出により顕著に被膜が肥厚し（写真6B），被膜下

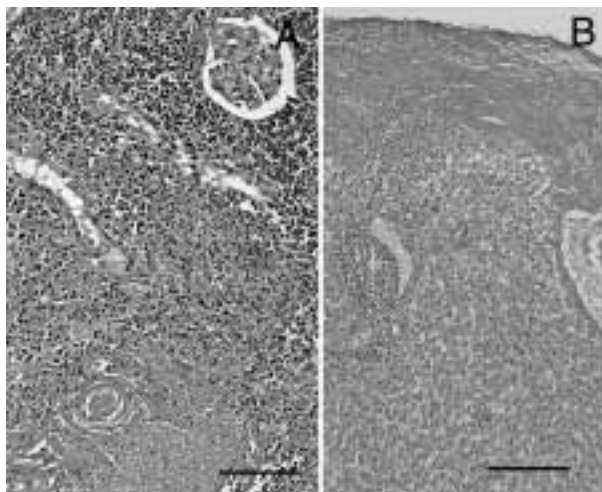


写真6 猫の血管炎を伴った非化膿性間質性腎炎および肝臓の線維索性被膜炎： A；腎臓皮質における血管炎および周囲間質の壊死と著明な炎症性細胞浸潤。HE染色。Bar = 50  $\mu$ m。B；肝臓被膜の線維素析出による著明な肥厚と実質内への炎症性細胞浸潤。HE染色。Bar = 200  $\mu$ m。

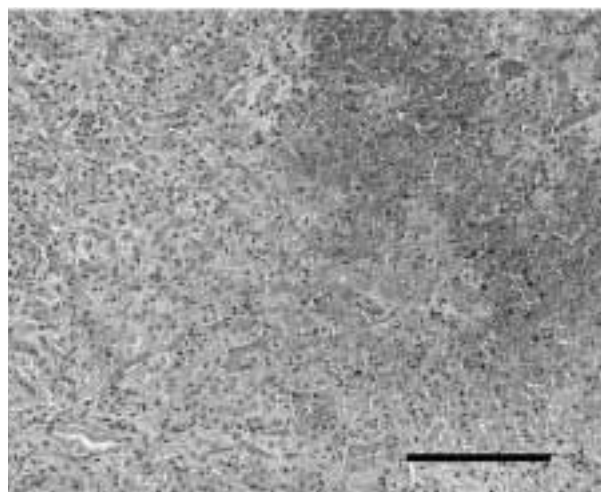


写真7 牛の肝臓における接合菌による塊状壊死：実質内にみられた著明な壊死と出血。HE染色。Bar = 100  $\mu$ m。

および実質内の多くの肝細胞に萎縮がみられ、不規則に拡張した類洞内に軽度～中等度の巣状のリンパ球浸潤が多数認められた。

**病原検索：**各種ウイルス抗体検査では、猫伝染性腹膜炎ウイルス（FIPV）25,600倍，猫免疫不全ウイルス（FIV）：陰性，猫白血病ウイルス（FeLV）：陰性であった。

**診断と討論：**腎臓の組織診断名は血管炎を伴った非化膿性間質性腎炎とされた。また肝臓は，線維索性被膜炎と診断された。本症例は組織所見とウイルス検査から，疾病診断は猫コロナウイルス（FCoV）が関与した猫伝染性腹膜炎（FIP）とされた。

## 7. 牛の肝臓における接合菌による塊状壊死

提出者：御手洗善郎（大分県）

**病歴：**牛，黒毛和種，4か月齢，雌。繁殖牛35頭を飼養する繁殖農家において，子牛1頭が，1999年12月20日頃より発熱，白痢を呈して徐々に弱り，発症後4日で斃死した。

**剖検所見：**肝臓に大型の腫瘤が7か所認められ，横隔膜や腹膜と癒着していた。肺は左右前葉が萎縮・硬化し，後葉には斑状・暗紫色部が散見された。第1胃は腹膜と癒着し，空腸・回腸には重度の充うっ血，出血，潰瘍（び爛）がみられた。

**組織所見：**肝臓には，肝細胞索構造をとどめた凝固壊死巣が観察され，壊死巣内にび慢性・中等度の線維素の析出，好中球浸潤，うっ血，出血がみられた（写真7）。これらの病変は融合して広汎にわたっていた。正常部との境界は比較的明瞭で，部位により中等度の結合組織増生が認められた。さらに病変部内ではび慢性に，幅が不均一で隔壁が少なくほぼ直角に分岐した菌糸が多数認められた。肺は肺胸膜～小葉間結合織部にかけて，び慢性に中等度～極めて重度の線維素の析出が認められ，肺小葉内には周囲に疎な結合組織を伴う中型～大型の壊死巣が散見された。漿液と線維素が充盈する気管支～細気管支が多数観察され，肺胞にも重度の線維素の析出やマクロファージの浸潤が認められた。腎臓皮質の間質には，広範囲の結合組織増生とリンパ球浸潤が認められ，小動脈に血栓形成が多数みられ，血栓周囲に菌糸が確認された。第1胃，第4胃，小腸は，粘膜の重度の変性・壊死（脱落）が観察され，部位により漿液滲出，変性・壊死した浸潤細胞がみられた。さらに第4胃の病変部には肝臓で観察されたのと同様の菌糸が確認された。各主要臓器，消化器系についてグロコット染色を実施したところ，肝臓で極めて多数の，第4胃と腎臓で多数の真菌菌糸が観察された。さらに，抗 *Rhizopus oryzae* 抗体，抗 *Aspergillus fumigatus* 抗体，抗 *Fusarium anthophyllum* 抗体を用いて免疫組織化学的検査を行ったところ，菌糸は抗 *Rhizopus oryzae* 抗体に対してのみ陽性を示した。

**病原検索：**肝臓，脾臓，腎臓，心臓，肺，大脳を材料に，細菌分離を実施したが，有意な菌は分離されなかった。さらに，同材料の乳剤を作製しポテト・デキストロ



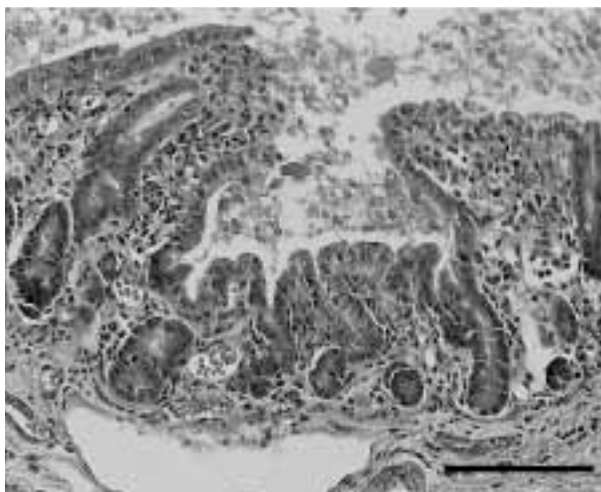


写真8 顕著な絨毛の萎縮と軽度なカタル性空腸炎：腸絨毛の萎縮と軽度の炎症性細胞浸潤。HE染色。Bar = 100  $\mu$ m。

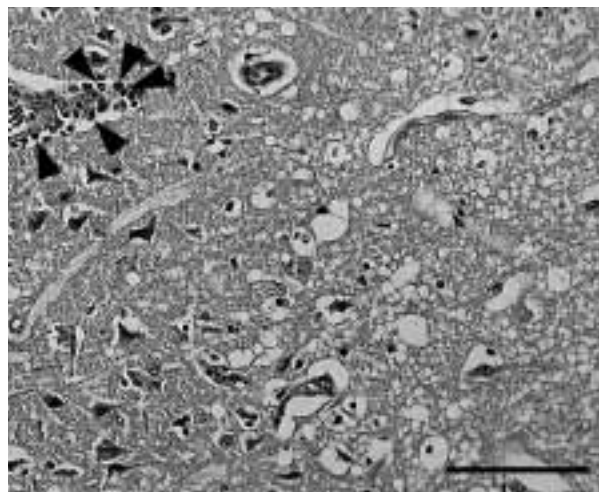


写真9 豚における軽度の好酸球浸潤を伴う大脳皮質壊死：血管周囲腔に浸潤した好酸球（矢頭）および神経網の疎鬆化と大型神経細胞のいわゆる乏血性変化。HE染色。Bar = 50  $\mu$ m。

ール寒天培地，サブロー・デキストロース寒天培地で真菌分離を試みたが陰性であった。

**診断と討論：**免疫組織学的検査に使用した抗 *Rhizopus oryzae* 抗体が，ムーコル科真菌種のみでなく広く接合菌類に反応すると考えられたことから，組織診断名は，肝臓における接合菌による塊状壊死とされた。疾病診断名は，深在性接合菌症とされた。

#### 8. 子豚の顕著な絨毛の萎縮と軽度なカタル性空腸炎

提出者：山下信雄（佐賀県）

**病歴：**豚，LWD，9日齢，雌。母豚70頭，雄6頭，子豚300頭，肥育豚400頭を飼養する一貫経営農家において，2000年3月28日から生後2日の同腹11頭の子豚うち3頭に白色～淡黄色の下痢症状がみられたため抗生剤を投与したが，発症後7日で斃死した。提出症例は，残った同腹の子豚から2頭を鑑定殺したうちの1頭である。

**剖検所見：**削瘦，空回腸の菲薄化がみられたが，その他の臓器に著変は認められなかった。

**組織所見：**空腸（提出標本）・回腸において絨毛の癒合と短縮ならびに粘膜上皮細胞遠位端の好中球浸潤を伴った軽度の変性，脱落および粘膜固有層の血管，リンパ管の拡張と軽度な好中球の浸潤を認めた（写真8）。抗豚流行性下痢（PED）ウイルス抗体を用いて免疫組織化学的検査を実施したが陰性であった。腸間膜リンパ節ではヘモジデリン沈着が認められた。脳脊髄，末梢神経，主要臓器，扁桃，膀胱等に著変は認められなかった。

**病原検索：**豚コレラ，伝染性胃腸炎およびロタウイルスについて凍結切片標本による蛍光抗体法を実施したと

ころ，いずれも陰性であった。空腸内から大腸菌が有意に分離されたが病原因子の特定には至らなかった。

**診断と討論：**組織診断名は顕著な絨毛の萎縮と軽度なカタル性空腸炎とされた。病変からウイルス感染が疑われたが，病原体が特定できず疾病診断はできなかった。

#### 9. 豚における軽度の好酸球浸潤を伴う大脳皮質壊死

提出者：有田章一（宮崎県）

**病歴：**豚，LW，50日齢，去勢。母豚55頭規模の繁殖経営農家で，2000年5月，50日齢前後の子豚を新設の簡易式ハウス豚舎に移動した。その後，1豚房の移動子豚に限ってけいれん（細かく震える），犬座姿勢（後ずさり行動），旋回運動，流涎，発熱（40～42℃），食欲不振の症状がみられた。翌日，農場に立ち入り，3頭の病性鑑定を実施した。稟告によると，新設豚舎への給水が一時中断し，また飲水になれていない子豚もいたとのことであった。

豚コレラ，オーエスキー病（AD）ワクチンは未接種であった。

**剖検所見：**3例ともに脳および主要臓器著変なし。

**組織所見：**3例ともに大脳の髄膜に軽度の水腫，好酸球浸潤があり，大脳皮質外顆粒層から外錐体層の一部で層状に神経網の粗鬆化，海綿状化と大型神経細胞のいわゆる乏血性変化が認められた。また同部位に分布する小血管には壁の水腫と好酸球浸潤が軽度に認められ（写真9），血管内皮細胞は著しく膨化していた。これらの病変は，大脳皮質に限局し，髄質および脳室周囲には著変が

認められなかった。なお、三叉神経節、中脳、小脳、橋、主要臓器には著変は認められなかった。

**病原検索：**扁桃を用いた蛍光抗体法で豚コレラ、AD陰性。血清を用いたADラテックス凝集反応は、同居豚含む6頭で陰性であった。脳乳材を用いたウイルス分離は陰性、脳および主要臓器の細菌検査では有意菌は分離されなかった。

**診断と討議：**組織診断は軽度の好酸球浸潤を伴う大脳皮質壊死とされた。豚の食塩中毒で見られる典型的な好酸球性脳炎と比べて、本症例は病変の程度が著しく軽度であるが、臨床経過および発生形態から飲水の不足が疑われる状況にあり、2次的な食塩中毒と推察された。ま

た、疾病診断は豚の大脳皮質壊死（食塩中毒を疑う）とされた。

#### 謝 辞

事例報告に関してご理解いただき格別のご配慮をいただいた各県担当各位およびお忙しい中ご出席、ご討議いただきました助言者の先生方、また提出標本についてご意見をお寄せいただきました（財）化学及血清療法研究所菊池研究所・松井元先生、宮崎大学家畜病理学教室・内田和幸先生に深謝致します。（取りまとめ担当者：動物衛生研究所九州支所臨床病理研究室 佐藤真澄、田中省吾）