

東北病理標本検討会（東北支所 - 2008）における事例

著者	赤沼 保, 小川 秀治, 高橋 真紀, 熊谷 芳浩, 西清志, 長内 利佳, 水戸部 俊治, 稲見 健司, 壁谷 昌彦, 篠川 有理, 藤野 晃司, 荒木 美穂, 水城 恵美, 久保 正法, 播谷 亮, 木村 久美子, 芝原 友幸, 三上 修
雑誌名	動物衛生研究所研究報告
巻	116
ページ	35-44
発行年	2010-01-29
URL	http://doi.org/10.24514/00002099

doi: 10.24514/00002099

東北病理標本検討会（東北支所 -2008）における事例

東北各県病理担当者¹⁾
動物衛生研究所²⁾
動物衛生研究所 東北支所³⁾

(平成 21 年 7 月 31 日 受付)

Proceedings of the seminar on histopathological diagnosis held in Tohoku Research Station, 2008

Prefectural Veterinary Pathologists in Tohoku district¹⁾
National Institute of Animal Health²⁾
Tohoku Research Station, National Institute of Animal Health³⁾

- 1) 赤沼 保 (Tamotsu AKANUMA) : 青森県東青地域県民局地域農林水産部 青森家畜保健衛生所, 〒030-0911 青森市造道 3 丁目 25-2
小川秀治 (Shuji OGAWA) : 秋田県中央家畜保健衛生所, 〒011-0901 秋田市寺内蛭根 1 丁目 15-5
高橋真紀 (Maki TAKAHASHI), 熊谷芳浩 (Yoshihiro KUMAGAI) : 岩手県中央家畜保健衛生所, 〒020-0173 岩手郡滝沢村滝沢字砂込 390-5
西 清志 (Kiyoshi NISHI), 長内利佳 (Rika OSANAI) : 宮城県仙台家畜保健衛生所, 〒983-0832 仙台市宮城區安養寺 3-11-22
水戸部俊治 (Shunji MITOBE) : 山形県中央家畜保健衛生所, 〒990-2161 山形市大字漆山 736
稲見健司 (Kenji INAMI), 壁谷昌彦 (Masahiko KABEYA) : 福島県中央家畜保健衛生所, 〒960-8041 郡山市富町字満水田 2 番地
- 2) 篠川有理 (Yuri SASAGAWA) (新潟県) : 新潟県中央家畜保健衛生所, 〒959-0423 新潟市西蒲区旗屋 686
藤野真司 (Koji FUJINO) (岐阜県) : 岐阜県岐阜家畜保健衛生所, 〒500-8388 岐阜市今嶺 4-2-22
荒木美穂 (Miho ARAKI) (沖縄県) : 沖縄県家畜衛生試験場, 〒900-0024 那覇市古波蔵 112
水城恵美 (Emi MIZUSHIRO) : 農林水産省動物検疫所, 〒235-0008 横浜市磯子区原町 11-1
久保正法 (Masanori KUBO), 播谷 亮 (Makoto HARITANI), 木村久美子 (Kumiko KIMURA), 芝原友幸 (Tomoyuki SHIBAHARA) : 動物衛生研究所, 〒305-0856 茨城県つくば市観音台 3-1-5
- 3) 三上 修 (Osamu MIKAMI) * : 動物衛生研究所 東北支所, 〒039-2586 青森県上北郡七戸町字海内 31

* Corresponding author;
Tohoku Research Station,
National Institute of Animal Health,
31 Uminai, Shichinohe, Aomori,
039-2586 JAPAN.
Tel: +81-176-62-5373 Fax: +81-176-62-5117
E-mail: mikami@affrc.go.jp

2008 年 9 月 11 日 -12 日に第 27 回東北病理標本検討会が七戸商工会館で開催された。東北支所三上修主任研究員による講演「東北 6 県の病性鑑定豚における *Lawsonia intracellularis* 感染状況」に引き続き、東北 6 県の家畜保健衛生所の病性鑑定担当者、東北支所職員、本所播谷亮上席研究員および病理部門研修生の参加のもとで、以下の 11 事例について検討がなされた。

1. 牛の大腿骨骨髓の脂肪壊死と水腫

提出者: 赤沼 保 (青森県)

提出標本: 牛の大腿骨骨髓

病歴: 牛 (ホルスタイン種), 3 歳, 雌。乳用牛 75 頭を飼養する酪農家で、1 頭が 2008 年 3 月下旬に 2 産目の分娩後から徐々に食欲が低下したため、搾乳を中止して経過を観察していたが、その後も好転せず 5 月 21 日に斃死した。

剖検所見: 下顎および胸垂で中等量の浮腫が認められた。体腔内には黄褐色でフィブリン塊を含んだ胸水および腹水が中等度貯留していた。肝臓は全体に暗色で剖面はニクズク様であり、腸管漿膜は水腫が顕著であった。心臓は両心室および肺動脈の拡張が認められ、左心室内膜面に白色巣がみられた。また、心室中隔では大動脈弁の下部に比較的大きな欠損口が観察された。骨髓はやや

透明感のある黄色膠状で脆弱であり、内部に灰黄色細粒が散在していた。

組織所見：骨髄は造血細胞が消失しており、脂肪細胞間には好酸性物質が滲出していた（図1）。好酸性物質はPAS反応陰性、PTAH染色では青藍色の線維素の混在が確認された。また、脂肪細胞の一部では脂肪壊死がみられ、針状結晶物はオイルレッドO染色で赤色を示した。その他、肝臓は小葉中心性うっ血が顕著であった。心臓は心内膜内皮下層に石灰沈着がみられ、それに近接する心筋層では軽度出血が認められた。肺では軽度うっ血および小動脈壁の軽度肥厚、大脳では軽度の出血が観察された。

血液学・生化学的検査：赤血球数 $827 \times 10^4 / \mu\text{l}$ 、白血球数 $83 \times 10^2 / \mu\text{l}$ 、Ht値 36.5%、TP 5.9 g/dl、Alb 2.4 g/dl、Glu 118 mg/dl、TG 12 mg/dl、T-cho 60 mg/dl、BUN 26 mg/dl、T-Bil 0.4 mg/dl、GPT <10 IU/dl、GOT 91 IU/dl、Ca 11.8 mg/dl、Mg 1.6 mg/dl、LDH 2,064 IU/dl、UA 1.3 mg/dl。

診断と討議：組織診断名は牛の大腿骨骨髄の脂肪壊死と水腫、疾病診断名は心室中隔欠損とされた。特殊染色結果から好酸性物質は線維素を含む血漿成分と考えられた。なお、造血細胞の消失については当該牛の年齢から生理的な変化であると思われた。

2. 離乳子豚の接合菌による肉芽腫性扁桃炎

提出者：荒木美穂（動衛研／沖縄県）、久保正法（動衛研）、芝原友幸（動衛研）

提出標本：豚の扁桃

病歴：豚、約70日齢、性別不明、鑑定殺。2008年4月頃より離乳舎での事故率が増加し始め、50日齢以降の豚で発育不良がみられていたが、同年6月、約70日齢の発育不良豚が呼吸促迫を呈したため鑑定殺した。当該豚はPCV2ワクチン未接種で、アンピシリン投与済みであった。

剖検所見：肺は全体的に灰色を呈し、硬化していた。腎は退色し、腸は全体的に弛緩していた。体表リンパ節の腫大は認められなかった。その他、扁桃を含む主要臓器において肉眼的著変は観察されなかった。

組織所見：扁桃では多数の多核巨細胞が浸潤し、リンパ球の減少および陰窩膿瘍がみられた。多核巨細胞内およびその周辺、また陰窩内には多数の菌糸がみられた（図2A）。これらの菌糸は幅が不均一で、隔壁を欠き、不規則な分岐を示した。ヘマトキシリンに淡染し、PAS陽性を示しグロコット染色で明瞭に確認することができた（図2B）。心臓では間質に軽度の単核細胞浸潤が見られ

た。肺では肺胞中隔の肥厚、気管支周囲にリンパ球および形質細胞の浸潤、気管支内および肺胞腔内に好中球やマクロファージを主体とする炎症細胞の浸潤が観察された。体表リンパ節、腸間膜リンパ節および小腸のパイエル板ではリンパ球の減少がみられた。小腸では絨毛の萎縮およびクリプトスポリジウムの寄生、結腸ではバランチジウムの寄生を伴う壊死性潰瘍が見られた。免疫組織化学的染色では、扁桃の菌糸は抗*Rhizopus arrhizus*抗体(DAKO)に対して陽性、抗*Aspergillus fumigatus*抗体(DAKO)および抗*Candida albicans*抗体(Biogenesis)では陰性であった。また、抗PRRSV抗体(動衛研)を用いた免疫染色では肺のマクロファージに陽性反応が認められたが、ビオチン化抗PCV2豚血清(動衛研)を用いた免疫染色では扁桃およびその他のリンパ組織にPCV2抗原は確認できなかった。

病原検査：肺からPCRにより、PRRSV、PCV2および*Haemophilus parasuis*の特異遺伝子が検出された。菌分離は実施しておらず、扁桃を含む他の臓器については検査を行っていない。

診断と討議：組織診断名は離乳子豚の接合菌による肉芽腫性扁桃炎、疾病診断名は、接合菌性扁桃炎の見られたPCVAD (PMWS)を疑うとされた。免疫染色ではPCV2抗原を確認できなかったが、全身のリンパ組織でリンパ球の減少が認められたことから、PCV2の関与が疑われた。また、免疫染色で使用した抗*R. arrhizus*抗体は、他の接合菌とも交差反応を示すことが知られているため、菌種の同定には至らなかった。接合菌は環境中に広く分布し日和見感染を起こすが、今回は扁桃への感染が確認された非常にまれな症例であった。

3. 牛RSウイルス性肺炎

提出者：小川秀治（秋田県）

提出標本：牛の肺

病歴：牛（黒毛和種）、5ヵ月齢、雄。2008年1月、黒毛和種繁殖牛16頭を飼育する農家で発熱および発咳を呈する子牛が確認され、4日後に斃死したため病性鑑定を実施した。

剖検所見：肺は左右前葉から後葉前部にかけて暗赤色肝変化がみられ、後葉はモザイク状を呈し、小葉間に肺気腫がみられた。縦隔および気管支リンパ節は重度に腫大していた。喉頭および気管内は粘膜の充血と泡沫性粘液の貯留がみられた。その他の部位に著変はみられなかった。

組織所見：肺では細気管支や肺胞内に脱落上皮、マク

ロファージおよび中等度の好中球浸潤を主体とする炎症細胞浸潤が認められ、部位により線維素の析出、滲出液および壊死巣がみられた。気管支枝から細気管支の粘膜上皮細胞質内および合胞体細胞質内には、好酸性細胞質内封入体が多数観察された（図3）。また、気管支枝粘膜上皮では杯細胞の腫大が顕著にみられた。気管支粘膜上皮は腫大や過形成が顕著にみられ、合胞化した細胞も多数認められた。小葉間質は気腫により解離し、間質の炎症細胞浸潤による軽度肥厚がみられた。その他の部位では気管支支および縦隔リンパ節で洞カタル、腎臓では間質に軽度の単核細胞浸潤がみられた。肺における抗Respiratory syncytial virus (RSV) モノクローナル抗体 (ARGENE) を用いた免疫組織化学的染色 (SAB法) では、気管支上皮および肺胞上皮細胞質内に顆粒状の陽性抗原が認められた。

病原検査：ウイルス学的検査では、鼻腔スワブにおいてRSV抗原が検出された (RSテストパック)。また、肺乳剤および鼻汁からRSVが分離された。細菌学的検査では、鼻腔スワブから *Pasteurella multocida* および *Pasteurella trehalosi* が分離され、PCR検査では *Mycoplasma dispar* 遺伝子が検出された。

診断と討議：組織診断名は牛RSウイルス性肺炎、疾病診断名は牛RSウイルス病とされた。本症例は牛RSウイルス感染の典型例で、気管支上皮の過形成および封入体形成が特徴的にみられた。ウイルスの遺伝子解析では、分離ウイルスはサブグループIIIに属し、東北・北海道で流行がみられているウイルスと近縁なウイルスであった。

4. *Mannheimia haemolytica* 6型実験感染牛の壊死性肺炎

提出者：壁谷昌彦（動衛研／福島県）、木村久美子（動衛研）、播谷 亮（動衛研）

提出標本：牛の肺（左肺前葉後部）

病歴：牛（ホルスタイン種）、10ヵ月齢、雄。当該牛は *Mannheimia haemolytica* 6型の実験感染牛である。5ヵ月齢で導入し、ファイバースコープを用いて *M. haemolytica* 6型浮遊液 12 ml (2.0×10^9 /ml) を左肺前葉後部の気管支内に接種し3日後に安楽殺した。体温は接種後1日目40.3°C、2日目39.4°C、3日目38.4°C、呼吸数は接種後1日目27回/分、2日目25回/分、3日目18回/分であった。

剖検所見：左肺前葉後部に大葉性肺炎が観察され、肺炎病巣内には暗赤色硬化病巣が多発していた。同様の病変は左肺前葉前部と左肺後葉の一部でも観察された。そ

の他の主要臓器において肉眼的著変は観察されなかった。

組織所見：左肺前葉後部では、好中球性組織球性気管支肺炎病巣内に単～複数小葉大の凝固壊死巣が散発的に観察された（図4A）。壊死巣中央部では、肺胞構築は概ね保たれたまま、その構成細胞の大多数は壊死していた。肺胞毛細血管では、顕著な充・うっ血、一部出血がみられた。肺胞腔内には線維素、浸出液および変性・壊死細胞が貯留していた。壊死巣は、多数の燕麦細胞により包囲されていた（図4B）。小葉間結合組織ではリンパ管が重度に拡張し、内腔には線維素が析出していた。燕麦細胞について免疫組織化学的検査を実施した結果、Myeloperoxidase (DAKO) 陽性、CD68 (DAKO) 陰性、Keratin (DAKO) 陰性、Vimentin (PROGEN) 陰性および活性化Caspase-3 (Cell signaling technology) 陰性であった。また、透過型電子顕微鏡観察で、燕麦細胞層において種々の程度に核が膨化し均質化した細胞が認められた。これらの細胞では好中球のものと類似した細胞質内顆粒がしばしば観察された。その他臓器に著変は認められなかった。

病原検査：肺病変部から、*M. haemolytica* 6型が純培養された。

診断と討議：組織診断名は *Mannheimia haemolytica* 6型実験感染牛の壊死性肺炎、疾病診断名は牛パスツレラ (マンヘミア) 症とされた。本症例の病変は *M. haemolytica* 1型接種例と同一と考えられた。また、燕麦細胞について詳細な免疫染色を実施した結果、燕麦細胞はMyeloperoxidase陽性で、CD68およびKeratinが陰性であることから、好中球由来と考えられた。さらに、Vimentinが陰性であることから細胞構造の崩壊が示唆され、活性化Caspase-3が陰性であることからアポトーシスではなくネクロシスの過程にあると思われた。電顕検査の結果も、燕麦細胞が好中球に由来することを示唆する所見と考えられた。

5. 牛丘疹性口炎ウイルスによる細胞質内封入体を伴う歯ぎんの有棘細胞増生

提出者：高橋真紀（岩手県）

提出標本：牛の歯ぎん

病歴：牛（交雑種）、100日齢、雄、生検材料。2007年11月、1農場130頭の肥育牛のうち、100日齢の1頭が発熱（40.0°C）および食欲の低下を示し、舌の腹側面と歯ぎんに結節が多発した。結節は直径2～20mmでドーム状に隆起し、弾力性を有していた。結節の表面は粗造で黄白色を呈し、びらんを伴っていた。

肉眼所見：生検により得た歯ぎん病巣の剖面上では、粘膜上皮細胞層が肥厚していた（正常例の約3倍）。

組織所見：結節病巣は不全角化性角化亢進、有棘層の過形成および細胞質内封入体を伴う有棘細胞の風船様変性により特徴づけられた（図5A）。角質層は不全角化により肥厚し、球桿菌の小集簇と好中球浸潤を伴って多発性巣状に剥離していた。有棘層は腫大および増数した細胞により構成され、著しく肥厚し、同層の深層は不規則な索状を呈した。多数の変性細胞が有棘層の表層および不全角化を示す角質層にびまん性ないし小巣状に存在した。淡明化あるいは空胞化した同細胞の細胞質に1～数個の好酸性封入体が存在し（図5B）、同封入体は抗パラポックスウイルス抗体（動衛研）を用いた免疫組織化学的染色で陽性を示した。また、固有層にはリンパ球および組織球が浸潤していた。透過型電子顕微鏡観察により、変性した角質細胞の細胞質にポックスウイルス粒子が観察された。

病原検査：歯ぎん病巣からパラポックスウイルス遺伝子が検出され、同遺伝子の塩基配列は既知の牛丘疹性口炎ウイルス株（Aomori, Chiba, Ishikawa-B, Ishikawa-S, V94, V660）と98.9～99.3%の相同性を示した。

診断と討議：組織診断名は牛丘疹性口炎ウイルス感染による細胞質内封入体を伴う歯ぎんの有棘細胞増生、疾病診断名は牛丘疹性口炎とされた。本症例の病変は大型で増殖性変化が優勢であったが、二次的な細菌感染による修飾を受けているものと考えられた。

6. 牛のグラム陰性桿菌による粘膜筋板と粘膜下組織の帯状壊死を特徴とする急性空腸炎、リンパ洞の壊死を特徴とする急性空腸リンパ節炎

提出者：篠川有理（動衛研／新潟県）、木村久美子（動衛研）、播谷 亮（動衛研）

提出標本：牛の空腸、空腸リンパ節

病歴：牛（ホルスタイン種）、4ヵ月齢、雄。本症例は、2007年本検討会症例番号4と同一症例で、当該牛は *Aspergillus fumigatus* および牛エンテロウイルス（以下BEV）の実験感染牛である。4ヵ月齢で導入後3日目より免疫抑制効果を目的にデキサメサゾン（0.1 mg/kg/day (i.v.)）12日間連日投与した。投与3日目にファイバースコープを用いて *A. fumigatus*（分生子）を左右両肺後葉の気管支内にそれぞれ約 4.5×10^9 個接種、同時にBEVを脊髄硬膜腔に $10^{6.5}$ TCID₅₀ /ml（1 ml）接種した。当該牛は接種当日より下痢を呈し、接種3日目以降は発熱、食欲不振、血液および偽膜を混ざる水様下痢が続いたた

め、6日目より補液等の治療を行ったが9日目に可視粘膜蒼白、呼吸困難を呈し斃死した（死後3時間以内に剖検を実施）。

剖検所見：皮下織は乾燥し栄養状態は不良であった。空腸中部～下部の漿膜面は一部暗赤色を呈し、粘膜面には斑状の出血巣および偽膜が認められた。腸間膜リンパ節は重度に腫脹し、剖面は皮髄境界不明瞭で出血および壊死が観察された。肺では左右後葉の接種部において5×3 cmの硬結部が認められ、剖面は淡桃色～暗赤色を呈していた。また、右前葉前部、左前葉前部・後部および副葉において小葉性に暗褐色部位が観察された。その他、脾臓と胸腺の重度萎縮および体表リンパ節の中等度萎縮がみられた。

組織所見：空腸中部において、粘膜筋板～粘膜下組織に帯状の多発性壊死が認められ、周囲に好中球、リンパ球およびマクロファージの浸潤が観察された（図6A）。同様の腸管病変は空腸中部～下部で重度であった。空腸リンパ節では、辺縁洞および中間洞に帯状の多発性壊死、好中球とマクロファージの浸潤および線維素の析出が認められ（図6B）、被膜は炎症性水腫により肥厚していた。抗 *Escherichia coli* ウサギ血清（DAKO）を用いた免疫組織化学的染色では、空腸中部および空腸リンパ節の壊死巣のマクロファージ細胞質内に陽性反応が認められた。また、透過型電子顕微鏡観察では、空腸中部壊死巣の細胞間に少数のグラム陰性菌（細菌壁の構造から判定）が認められた。その他、小腸から大腸に至る腸管粘膜で散在性に腸管接着性微絨毛消滅性大腸菌の付着とコクシジウム性大腸炎が観察された。さらに、肝臓の多発性巣状壊死、壊死性肺炎およびリンパ組織の萎縮が観察された。

病原検査：肺の左右後葉の真菌培養により *A. fumigatus* が分離された。ウイルス学的検査では、剖検時採材の脳脊髄を含む主要臓器および直腸便からのウイルス分離陰性、RT-PCRによるBEV遺伝子検出も陰性であった。寄生虫学的検査では、ウイスコンシン浮遊法による糞便（接種6日目）検査の結果、*Eimeria zuernii*, *E. bovis* を含む数種類のコクシジウムオースト（2,350個/g）が検出された。細菌検査は実施されなかった。

診断と討議：免疫染色で使用した抗 *E. coli* ウサギ血清は、多くのグラム陰性菌に対して交差反応を示すことから、組織診断名は牛のグラム陰性桿菌による粘膜筋板と粘膜下組織の帯状壊死を特徴とする急性空腸炎、リンパ洞における壊死を特徴とする急性空腸リンパ節炎、疾病診断名は免疫抑制牛の複合感染とされた。病理発生については、空腸から感染したグラム陰性菌が空腸リンパ節

に流入し、リンパ洞において壊死病変を形成してリンパ液がうっ滞、空腸において毛細リンパ管の走行に沿って細菌が拡散し、粘膜筋板に沿った帯状の壊死病変が形成されたと推察された。

7. 牛の空腸の多発性陰窩膿瘍

提出者：西 清志（宮城県）

提出標本：牛の空腸

病歴：牛（黒毛和種）、2ヵ月齢、雄。繁殖母牛47頭、育成2頭および子牛30頭を飼養する農家で、2008年1月下旬から2月にかけて約1～2ヵ月齢の子牛6頭が発熱、下痢、肺炎および発育不良を呈し、抗生物質を投与するも2月25日、26日に各1頭斃死した。2月26日に斃死した当該牛について病性鑑定を実施した。

剖検所見：肺の中・右後葉と胸壁、各葉間は癒着し、左右各葉に粟粒大の膿瘍が密発していた。縦隔リンパ節は重度に腫大し、気管内腔には泡沫液が貯留、頸部および胸部胸腺は重度に萎縮していた。空腸粘膜では針頭大から直径1mm大の白色巣が密発し、腸間膜リンパ節は腫大および充血していた。また、結腸粘膜は充・うっ血および出血斑が散在していた。その他の主要臓器では著変は認められなかった。

組織所見：空腸では、拡張した陰窩が多発性に認められ、内腔に脱落した陰窩上皮細胞あるいは変性好中球、ときに多核巨細胞を容れた陰窩膿瘍を形成していた（図7）。同様の病変は十二指腸から直腸まで認められた。十二指腸や回腸では陰窩ヘルニアも認められ、結腸では粘膜下組織まで突出した内腔に粘液とグラム陰性菌塊を伴った著しく拡張した嚢胞状の陰窩膿瘍と、周囲にリンパ球や形質細胞の浸潤がみられた。同部のワーチン・スターリー染色およびチール・ネルゼン染色では陽性所見は認められず、抗 *Treponema pallidum* ウサギ抗体（動衛研）を用いた免疫組織化学的染色では、結腸の陰窩膿瘍内に陽性抗原が認められたが、他の部位では認められなかった。肺では、肺小葉全域にわたる凝固壊死巣が認められ、病巣内に線維素性滲出物および線維素性血栓の形成が認められた。抗 *Mannheimia haemolytica* 1, 4, 6型ウサギ抗体（動衛研）による免疫染色では、壊死巣内に1型の陽性抗原が認められた。さらに、肺の細気管支腔内の合胞体や、気管の粘膜上皮細胞に好酸性細胞質内封入体が認められ、抗RSウイルスマウス抗体（ARGENE）による免疫染色では、気管粘膜上皮細胞質内および肺の細気管支粘膜上皮細胞先端部に陽性抗原が認められた。その他、脾臓および頸部胸腺のリンパ球の減少、甲状腺では

濾胞コロイドの消失および濾胞細胞の脱落・壊死、肝では散在性に巣状壊死がみられた。

病原検査：当該牛では、肺から *Arcanobacterium pyogenes* が分離され、肺および鼻腔スワブから *Mycoplasma bovis*、鼻腔スワブから *M. dispar* 遺伝子が検出された。また、小腸内容物から非病原性大腸菌 (3.0×10^7 CFU/g)、*Clostridium perfringens* A型 (2.8×10^8 CFU/g) が分離された。さらに、当該牛の肺および鼻腔スワブならびに同居牛1頭の鼻腔スワブよりRSウイルス遺伝子が検出された。その他、同居牛4頭中3頭の鼻腔スワブから *Moraxella* spp., *Pasteurella multocida*, *M. haemolytica* が分離された。

診断と討議：組織診断名は牛の空腸の多発性陰窩膿瘍、疾病診断名は牛RSウイルスおよび牛パストレラ（マンヘミア）混合感染症（十二指腸から直腸の多発性陰窩膿瘍を伴う）とされた。陰窩ヘルニアや陰窩膿瘍は牛ウイルス性下痢（BVD）ウイルス持続感染牛での報告はあるが、当該牛からはBVDウイルス遺伝子は検出されなかった。脾臓や胸腺のリンパ球の減少がみられたことから、原因不明の免疫不全状態で生まれ、肺炎を併発したものと考えられた。

8. 牛のユズリハ中毒によるうっ血・出血を伴った小葉中心性肝細胞壊死、脾臓のろ胞壊死

提出者：稲見健司（福島県）

提出標本：牛の肝臓、脾臓

病歴：牛（ホルスタイン種）、11ヵ月齢、雌。2007年9月初旬に、成牛32頭、育成牛16頭を飼養している酪農場において、パドックで飼養していた育成牛7頭のうち1頭が斃死、4頭が起立不能、茫然佇立、歩様蹣跚、食欲不振等を呈し翌日には斃死した。パドック近傍にユズリハの剪定屑を放置してあり、採食痕が認められた。3頭が斃死したのはユズリハ剪定屑放置から48時間未満で、うち2頭について病理解剖を実施した。

剖検所見：2頭に共通して、皮下、筋間、心臓、腸間膜、気管外膜面および主要動脈壁に斑状の出血と、肝臓のうっ血が認められた。

組織所見：肝臓において小葉中心性の肝細胞変性および壊死が認められ、肝細胞索の配列は著しく乱れ、重度のうっ血と出血を伴っていた（図8A）。また、グリソン鞘に不規則な形態を示す軽度の胆管増生が観察された。脾臓ではリンパ小節で多数の核崩壊や細胞残渣を伴う重度のリンパ球減少が認められ（図8B）、赤脾髄ではヘモジデリン貪食マクロファージが軽～中等度増数していた。

腎臓では間質にリンパ球、形質細胞および好酸球の軽度浸潤と尿細管上皮細胞の軽度変性が認められ、心臓や骨格筋では出血巣が散在した。肺、脳および脊髄に著変は認められなかった。

病原・生化学検査：2頭の主要臓器および脳からは細菌分離陰性、第一胃内容物中のユズリハ含有割合はそれぞれ0.17%、0.29%だった。

診断と討議：組織診断名は牛のユズリハ中毒によるうっ血・出血を伴った小葉中心性肝細胞壊死、脾臓のろ胞壊死、疾病診断名は牛のユズリハ中毒とされた。肝臓でみられた軽度の胆管増生は、当該牛がユズリハ剪定屑放置から短時間で斃死していることから、中毒との関連は低いものと考えられた。

9. 牛の肝内胆管癌

提出者：水戸部俊治（山形県）

提出標本：牛の肝臓

病歴：牛（ホルスタイン種）、7歳7ヵ月齢、雌。2007年11月、乳用牛45頭を飼育する酪農家で、第四胃右方変位を疑う牛が発生した。開腹手術を行ったところ多量の腹水が貯留しており、重度の腹膜炎を疑ってそのまま閉腹、後日予後不良と診断され、病性鑑定に供された。

剖検所見：腹腔内には多量の黄色透明腹水の貯留、線維素の析出および大網の肥厚・硬結が認められた。肝臓表面および断面には硬結感のある小豆大の白色腫瘤が密発し、左葉断面では白色結節が集合して塊状を呈していた。肝リンパ節、縦隔リンパ節、胃および小腸漿膜にも白色結節が認められた。その他の臓器には著変は認められなかった。

組織所見：肝臓の腫瘤は、腫瘍細胞の腺管状ないし巣状充実性増殖から成っていた（図9A, B）。腫瘍細胞は円形～類円形の淡明な核をもち、核小体は明瞭で、細胞質は弱好塩基性を示した。核分裂像および異常核分裂像は多数認められ、間質では膠原線維の増生がみられた。また、腫瘍細胞の小葉間静脈への脈管浸潤が認められた。転移が認められた肝リンパ節、縦隔リンパ節および腹膜では、腫瘍細胞は管状に増殖し、内腔にはPAS反応陽性の好酸性物質が認められた。免疫組織化学的染色では、腫瘍細胞は抗ケラチン/サイトケラチン7抗体（ニチレイ）で陽性、抗 α 1-フェトプロテイン抗体（DAKO）で陰性を示した。

病原検査：腹水および主要臓器から細菌は分離されなかった。

診断と討議：組織診断名および疾病診断名は、牛の肝内胆管癌とされた。腫瘍細胞は増殖形態および免疫染色結果から胆管上皮細胞由来で、原発は一番大きな腫瘍塊が形成されていた肝臓左葉と考えられた。また、腫瘍細胞は播種性、リンパ行性あるいは血行性に転移したものと考えられた。

10. 豚のPCV2による間質性肺炎

提出者：長内利佳（宮城県）

提出標本：豚の脾臓

病歴：豚（LWD種）、100日齢、去勢雄、鑑定殺。繁殖豚133頭および肥育豚1,000頭を飼養する一貫農場で、2008年5月初旬から、離乳豚で呼吸器症状を呈し斃死する個体（特に30-50日齢）が急増、群により死亡率が20-50%にも達したため、6月中旬に発育不良豚3頭の鑑定殺を実施した。本症例はそのうちの1頭であり、体重28kgで腹式呼吸を呈していた。

剖検所見：肺の中葉、副葉および左全葉が肝変化しており、縦隔リンパ節の重度の充・うっ血が認められた。盲腸では多発性に潰瘍を形成し、その表面にはチーズ様物が附着しており、結腸にも散見された。他臓器に著変は認められなかった。

組織所見：脾臓では、小葉全域の間質にマクロファージ主体の細胞浸潤が認められた。特に小葉辺縁部では、重度の線維化を伴い腺房細胞はほぼ消失していた（図10A）。肺は、マクロファージを主体とした細胞浸潤による肺胞壁の肥厚、肺胞内に多数のマクロファージ浸潤がみられ、一部細気管支周囲に線維芽細胞の増生が認められた。肺胞内、肺胞壁、気管支・細気管支内および小静脈内の随所に多核巨細胞の浸潤がみられた。また、気管支および血管周囲に単核細胞の集簇や気管支上皮の脱落、部位により肺胞内に好中球の浸潤が観察された。肝臓では多発性に巣状壊死が認められ、多核巨細胞やマクロファージなどの炎症細胞浸潤が壊死巣、類洞内および胆管周囲に散見された。腎臓では間質に多数の単核細胞の集簇および多核巨細胞の散在、尿細管の拡張がみられた。心臓では間質にびまん性に単核細胞の浸潤が認められた。小腸および大腸では、粘膜固有層に重度のマクロファージおよび多核巨細胞浸潤がみられ、十二指腸では十二指腸腺の腺房構造が消失した箇所も散見された。大腸では大腸バランチジウムの寄生が認められ、特に盲腸で重度に寄生し、盲腸および結腸で潰瘍が散見された。各リンパ組織では、中等度～重度のリンパ球減少および少～多数の多核巨細胞浸潤が認められた。ビオチン化抗

PCV2 豚血清（動衛研）を用いた免疫組織化学的染色では、脾臓全域の浸潤マクロファージで散在性に陽性反応が認められたが、小葉辺縁部で陽性反応は顕著であった（図 10B）。また、主要臓器、小腸、扁桃等においても多数の陽性抗原が認められた。

病原検査：ウイルス検査では肺および血清から PCV2 遺伝子、肺、扁桃および血清から PRRSV 遺伝子が検出された。細菌検査では肺から *Myroides* spp. が分離され、PCR で *Mycoplasma hyorhinis* 遺伝子が検出された。

診断と討議：組織診断名は豚の PCV2 による間質性肺炎、疾病診断名は PCVAD (PMWS) および大腸バランチジウム症とされた。免疫染色で、PCV2 抗原は脾臓に浸潤したマクロファージのみに認められたため間質性肺炎としたが、PCV2 の腺房細胞への直接的な影響については、今後症例を重ねて検討が必要と思われた。

11. BVD ウイルスの胎内感染に起因する新生子牛の小脳低形成

提出者：熊谷芳浩（岩手県）

提出標本：牛の小脳

病歴：牛（黒毛和種）、10 日齢、雄、鑑定殺。成雌牛 30 頭を飼養する農場で、2008 年 5 月および 6 月に生まれた子牛各 1 頭が、出生時より起立不能、震せんおよび盲目から成る神経症状を示した。本症例はそれらのうちの 1 頭であり、遊泳運動および後弓反張を伴い、10 日齢時に安楽殺された。当該農場で牛ウイルス性下痢症 (BVD) ウイルスワクチンの接種歴はなく、前年の 12 月に育成雌牛 1 頭に流産（胎齢 130 日）が発生していた。

剖検所見：主要病変は小脳低形成であり、大脳の内水頭症を伴っていた。小脳実質は著しく萎縮し（短径 5～12 mm、長径 20 mm）、固有の小葉構造は消失していた。脳脊髄液は増量し、脳室および中脳水道は拡張していた。大脳外套は菲薄化し、側頭葉および後頭葉で顕著であった。また、両側の視神経は萎縮していた（直径 1.5 mm）。

組織所見：小脳病変は小脳回の数と厚さの減少、皮質固有構造の配列不整および髄質における空洞形成により特徴づけられた（図 11）。皮質の各層および髄質の厚さは著しく減少していた。皮質では、顆粒細胞およびプルキンエ細胞は著しく減数し、固有の層構造を失い、ときに顆粒細胞とプルキンエ細胞から成る小島状の細胞群が分子層や髄質に散見された。髄質の空洞は内壁を繊細な神経網により被われていた。同様の空洞が頭頂葉と後頭葉の髄質にも認められた。眼球では網膜の低形成と視神経の萎縮がみられ、網膜の外顆粒層および桿状体錐状体層は構成細胞の著しい減数により菲薄化し、しばしば連続性を欠いていた。また、視神経の神経線維は減数していた。

病原検査：本症例の母牛の BVD ウイルス中和抗体価は 1,024 倍であった。

診断と討議：組織診断名および疾病診断名は、BVD ウイルスの胎内感染に起因する新生子牛の小脳低形成とされた。本症例の小脳病変および眼病変は、胎齢 100～170 日での BVD ウイルス感染により形成されたと考えられた。

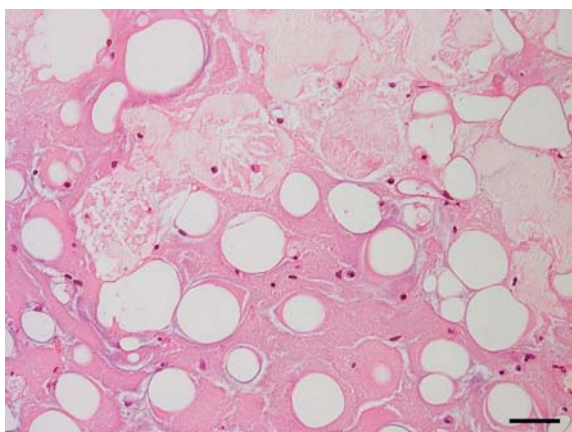


図1: 大腿骨骨髓の脂肪壊死(上部)と水腫。HE染色, Bar=50 μ m。

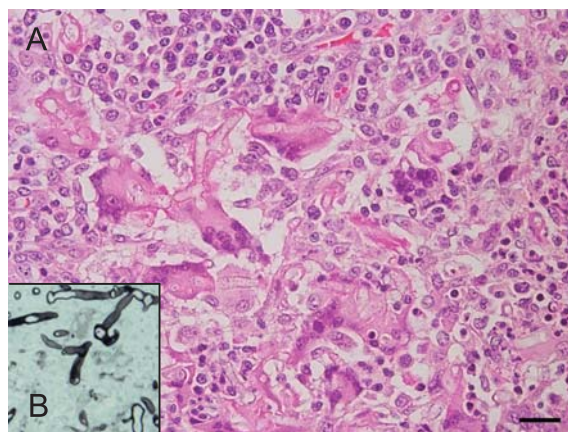


図2A: 肉芽腫性扁桃炎。多核巨細胞内に大型の菌糸が認められる。HE染色, Bar=20 μ m。

図2B: 病変部でみられた菌糸。グロコット染色。

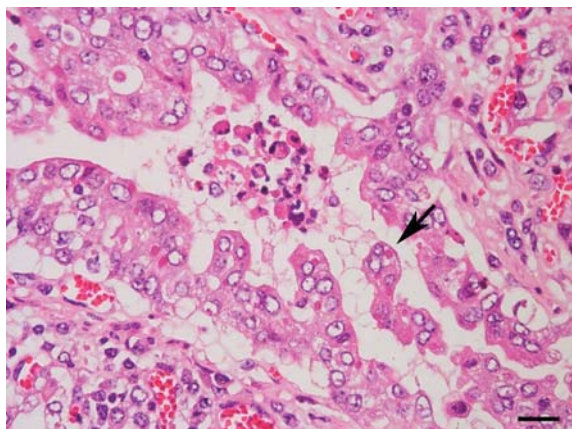


図3: 細気管支上皮内の好酸性細胞質内封入体と合胞体の形成(矢印)。HE染色, Bar=20 μ m。

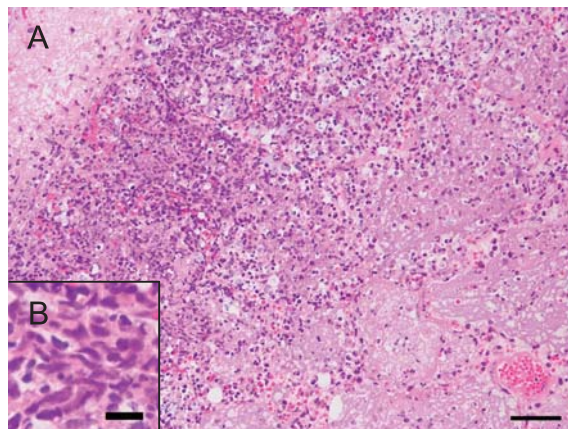


図4A: 肺における小葉大の壊死巣。右側が壊死の中心部。辺縁に燕麦細胞層がみられる。HE染色, Bar=50 μ m。

図4B: 燕麦細胞。HE染色, Bar=10 μ m。

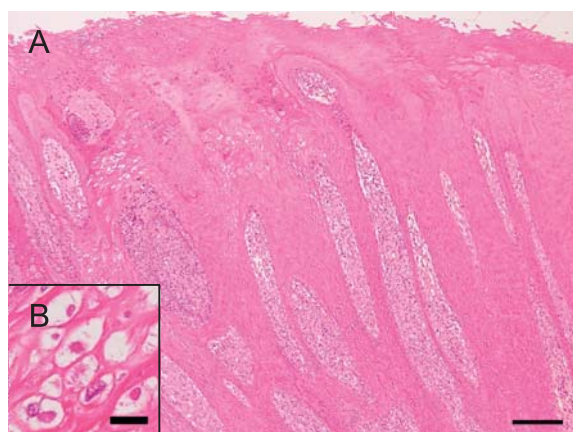


図 5A：歯ぎん粘膜の角化亢進と有棘層の過形成。HE 染色，Bar=200 μm。

図 5B：空胞化した有棘細胞と好酸性細胞質内封入体。HE 染色，Bar=10 μm。

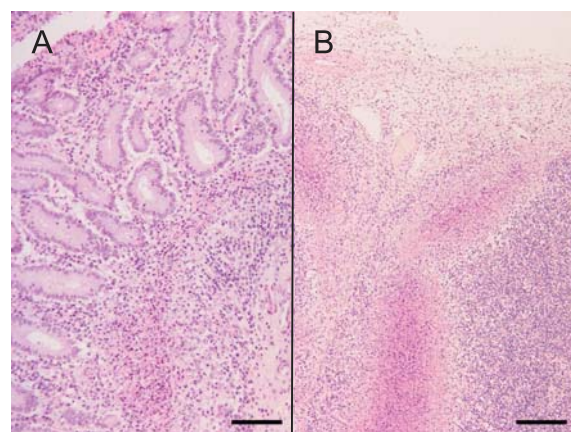


図 6A：空腸の粘膜筋板と下組織の带状壊死。HE 染色，Bar=100 μm。

図 6B：空腸リンパ節の辺縁洞および中間洞の壊死。HE 染色，Bar=200 μm。

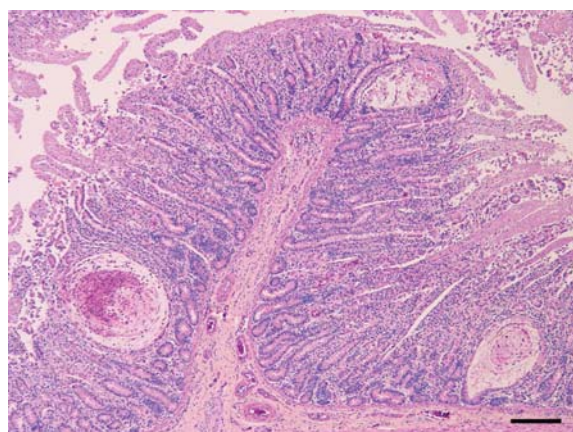


図 7：空腸の多発性陰窩膿瘍。HE 染色，Bar=200 μm。

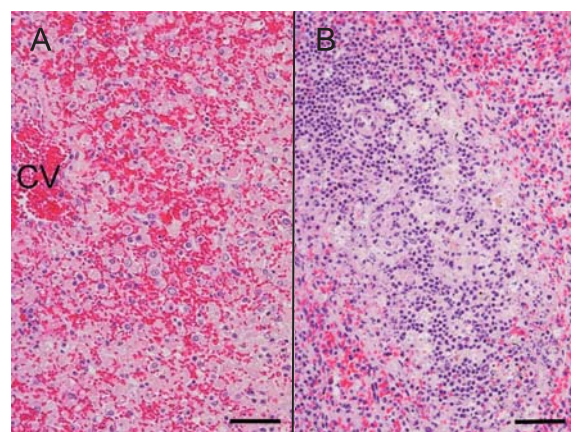


図 8A：肝臓の重度うっ血・出血と肝細胞の変性・壊死。CV：中心静脈。HE 染色，Bar=50 μm。

図 8B：脾リンパ小節のろ胞壊死。HE 染色，Bar=50 μm。

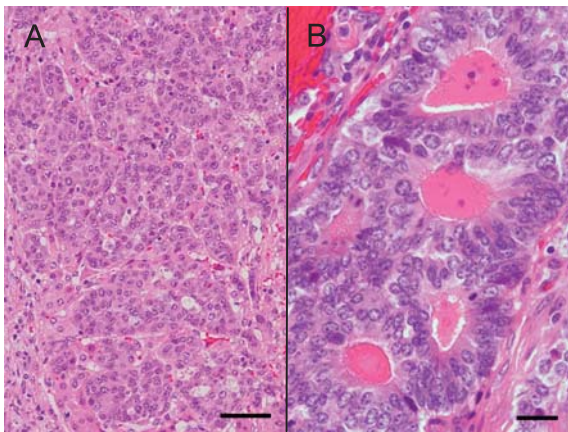


図 9A : 肝内胆管癌。HE 染色, Bar=50 μm 。

図 9B : 腫瘍細胞の腺管状増殖。内腔に好酸性物質を容れる。HE 染色, Bar=20 μm 。

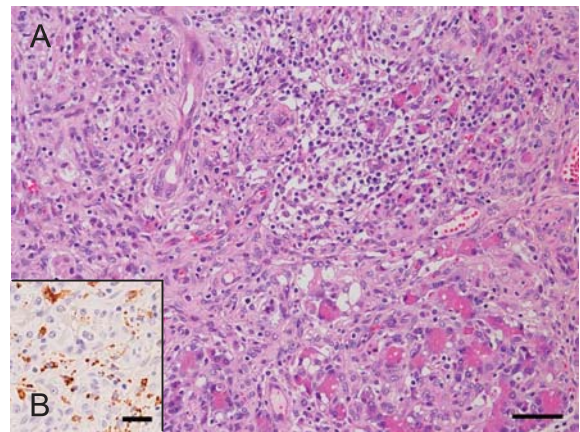


図 10A : 膵臓の腺房細胞消失, 炎症細胞浸潤および線維化。HE 染色, Bar=50 μm 。

図 10B : 同部, 多数の浸潤細胞が PCV2 抗原陽性を示す。免疫染色 (抗 PCV2), Bar=25 μm 。

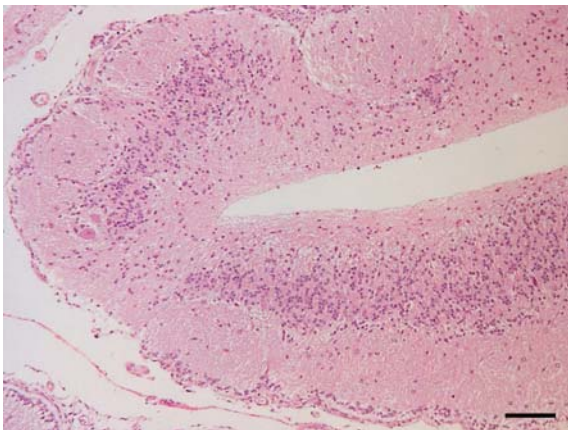


図 11 : 小脳回の菲薄化, 固有の層構造の低形成・配列不整および髓質の空洞形成。HE 染色, Bar=100 μm 。