

## 東北病理標本検討会（七戸研究施設 - 2004）における事例

著者	佐藤 尚人, 高橋 真紀, 田村 貴, 阿部 由香, 須藤 庸子, 小原 佳代子, 及川 俊徳, 成田 實, 谷村 信彦
雑誌名	動物衛生研究所研究報告
巻	112
ページ	13-18
発行年	2006-01-31
URL	<a href="http://doi.org/10.24514/00002053">http://doi.org/10.24514/00002053</a>

doi: 10.24514/00002053



## 東北病理標本検討会（七戸研究施設 - 2004）における事例

東北各県病理担当者<sup>1)</sup>

動物衛生研究所<sup>2)</sup>

（平成17年6月3日 受付）

### Proceedings of the seminar on histopathological diagnosis held in Shichinohe Research Unit, 2004

Prefectural Veterinary Pathologists<sup>1)</sup>

National Institute of Animal Health<sup>2)</sup>

2004年10月1日と2日に第23回病理標本検討会が七戸研究施設で開催された。東北6県の家畜保健衛生所の病性鑑定担当者，七戸研究施設職員，本所生産病研究部長，疫学研究部病性鑑定室主任研究官および本所病理部門研修生の参加のもとで，以下の7事例について検討がなされた。

- 1) 佐藤尚人 (Naoto SATO) : 青森県青森家畜保健衛生所，〒030-0911 青森県青森市造道3-25-2  
高橋真紘 (Maki TAKAHASHI) , 田村 貴 (Takashi TAMURA) : 岩手県中央家畜保健衛生所，〒020-0173 岩手県岩手郡滝沢村滝沢字砂込390-5  
阿部由香 (Yuka ABE) : 秋田県中央家畜保健衛生所，〒010-0904 秋田県秋田市寺内蛭根1-15-5  
須藤庸子 (Youko SUTOU) : 山形県中央家畜保健衛生所，〒990-2161 山形県山形市漆山736  
小原佳代子 (Kayoko OBARA) : 福島県中央家畜保健衛生所，〒963-8041 福島県郡山市富田町字満水田2  
及川俊徳 (Toshinori OIKAWA) : 宮城県仙台家畜保健衛生所，〒983-0832 宮城県仙台市宮城野区安養寺3-11-22  
2) 成田 實 (Minoru NARITA) 動物衛生研究所生産病研究部，  
谷村信彦 (Nobuhiko TANIMURA) : 動物衛生研究所疫学研究部病性鑑定室 (動物衛生研究所企画調整部研究企画科)

\* Corresponding author ; Mailing address: Research Planning Section, Department of Planning and Coordination, National Institute of Animal Health, Kannondai 3-1-5, Tsukuba, Ibaraki 305-0856, Japan. Tel : +81-29-838-7895, Fax : +81-29-838-7907.  
E-mail : nt0410@affrc.go.jp

#### 1. 豚の耳介における多発性血栓形成

提出者：佐藤尚人（青森県）

**提出標本**：豚の皮膚（耳介）

**病歴**：豚，LWD種，123日齢，雌，鑑定殺。母豚1,690頭，肥育豚9,501頭を使用する農場で，関連農場から110日齢時に導入された1頭の体表に紫斑が認められるようになった。当該豚は，他の導入豚に比べやや発育が劣っていた。

**剖検所見**：剖検では，耳介，下顎部，頸部，肩部，前肢，背部，臀部に大小の紫斑が認められた。病変部の断面では，真皮や皮下組織は水腫性に肥厚し，斑状に不潔暗赤色を呈していた。

**組織所見**：組織学的には，耳介の真皮で高度のうっ血と軽度の出血が認められた。真皮および皮下組織の静脈と毛細血管では血栓が多発していた（写真1）。血栓が認められた血管では，血管壁の変性が認められ，血管周囲に線維素の析出を呈する血管も一部で認められた。皮下組織では，線維素の析出，水腫が認められた。汗腺では，腺細胞が変性し，管腔内への脱落が認められた。肝臓では，多発性巣状壊死が認められ，リンパ球，マクロファージを主体とする炎症細胞の集簇を伴っていた。腎臓では，髄質で中等度のうっ血がみられ，間質では，単核細胞の浸潤，結合組織の増生が認められた。抗 *Salmonella*O4，O7群血清を用いた免疫染色では，肝臓及び皮膚に陽性反応は認められなかった。肝臓および皮

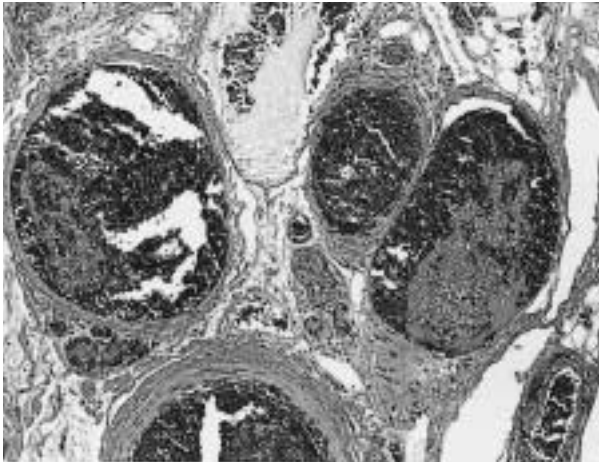


写真1 耳介皮下組織中の小静脈及び毛細血管における血栓形成。線維素塊の中に白血球と赤血球が混在する。HE染色，X100。

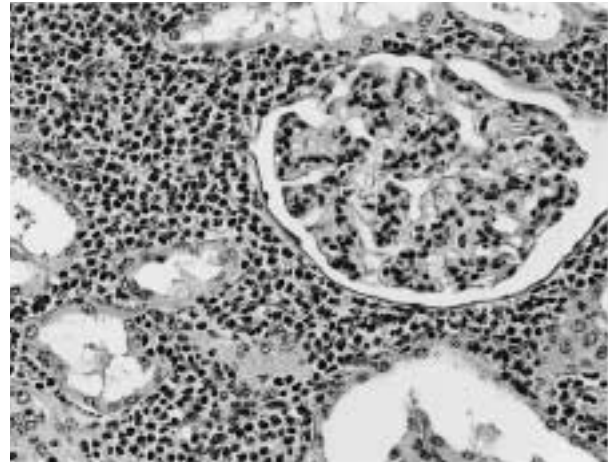


写真2 腎臓皮質の間質に多数の好酸球が浸潤し，一部の尿細管が消失している。HE染色，X200。

膚のホルマリン固定パラフィン切片を用いたPCR法では，*Salmonella*属および*Salmonella* Typhimurium遺伝子増幅産物は検出されなかった。

**病原検索：**主要臓器および皮膚から病原細菌は分離されなかった。豚サーコウイルス2型（PCV2）に特異的なプライマーを用いたPCR法により，皮膚，扁桃，腎臓，肺からPCV2遺伝子増幅産物が検出された。豚コレラウイルス分離および豚コレラ蛍光抗体法の結果は陰性であった。

**診断と討議：**本症例は多発性の血栓形成が認められたことから，細菌感染による敗血症が疑われたが，病原検索で病原細菌は検出されず，豚丹毒，*Actinobacillus suis*感染症，滲出性皮膚炎などの疾病を特定することが出来なかった。本例では，豚皮膚炎腎症症候群（PDNS）に特徴的な全身性の壊死性血管炎や腎臓の線維素壊死性糸球体腎炎が認められなかったため，PDNSとは異なっていた。

## 2. ヨーネ病ELISA抗体陽性牛にみられた好酸球浸潤を主体とした間質性腎炎

提出者：及川俊徳（宮城県）

**提出標本：**牛の腎臓

**病歴：**乳用牛，6歳，雌。搾乳牛26頭飼養の農家で，2004年度ブルセラ・結核・ヨーネ病の定期検査において25頭のうち1頭が牛ヨーネ病ELISA検査で陽性を示し，2週間後の検査でも陽性であったため患畜として法令殺を行った。当該牛は5産しており，当該牛および母牛も自家産である。当該農場では毎年1～2頭北海道より導入し

ている。

**剖検所見：**軟便により臀部には糞が付着していた。典型的に消瘦等は認められなかった。肝臓は全体が褐色を呈し，腎臓表面にはまだら状に白色領域を認め，腎杯と腎乳頭の間にはゴマ粒～米粒大のオレンジ色の結石を認めた。また，十二指腸粘膜に軽度の針先大の点状出血，空腸および回腸粘膜に軽度から中等度のカタルを認めた。腸間膜，乳房上リンパ節は軽度腫大し，透明なリンパ液の増量を認めた。腸間膜脂肪織には五百円玉大の脂肪壊死を散在性に認めた。

**組織所見：**腎臓では，巣状またはそれらが融合し線状に中等度の好酸球，リンパ球，形質細胞浸潤巣を多発性に認め，細胞浸潤は皮質深層でより重度に観察された（写真2）。一部の糸球体ではボウマン嚢壁の肥厚を認めた。また，腎包膜・脂肪織にも好酸球浸潤を認めた。肝臓ではグリソン鞘に軽度の好酸球浸潤をびまん性に認め，脾臓では白脾髄周囲には中等度の好酸球浸潤がびまん性に観察された。心臓には*Sarcocystis*の寄生が散見された。空腸，回腸の粘膜固有層には中等度の好酸球浸潤をびまん性に認めた。腸間膜リンパ節ではリンパ洞がリンパ液を容れ拡張し，褐色顆粒を取り込んだマクロファージの集簇が散在し，多核巨細胞が単在性に観察された。抗酸菌染色を空腸，回腸，回盲部，腸間膜リンパ節，乳房上リンパ節および腎臓で行ったが，抗酸菌は検出できなかった。

**病原検索：**血液検査では白血球百分比で好酸球の増加（23%）が認められた。細菌検査は継続中である。BSEのELISA検査は陰性であった。

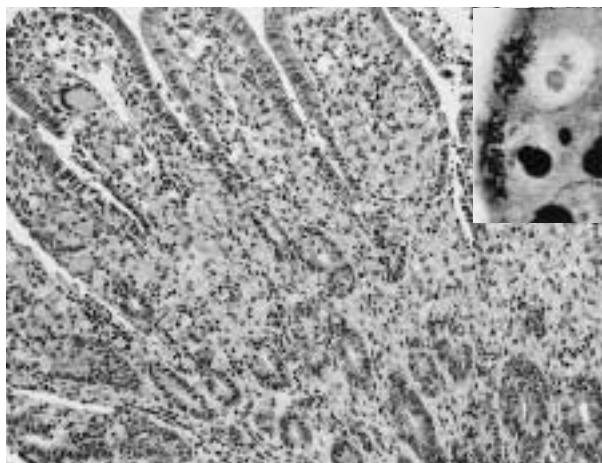


写真3 回腸粘膜固有層に多数のマクロファージが浸潤し、多核巨細胞もみられる。一部で粘膜上皮細胞の過形成が認められる。HE染色, X100。(挿入写真)腸絨毛上皮細胞先端部の細胞質内に、黒染する桿菌が多数認められる。Warthin-Starry染色, X1000。

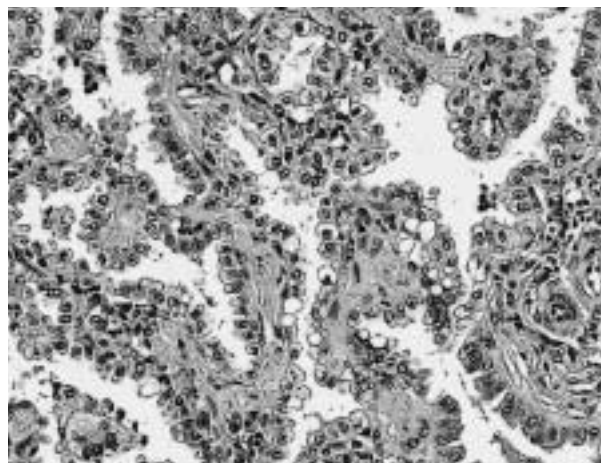


写真4 細気管支および肺泡は円柱～立方状の細胞で被われ、乳頭状増殖がみられる。間質は線維性に肥厚している。HE染色, X200。

**診断と討議：**組織診断名は好酸球浸潤を主体とした間質性腎炎、疾病診断名はヨーネ病ELISA抗体陽性牛にみられた好酸球増多症とされた。ヨーネ病ELISA検査は陽性であったが、病理学的に腸管における肉芽腫性病変が認められなかったことから上記疾病診断名となった。心臓の*Sarcocystis*が腎臓に移動し好酸球浸潤を引き起こすという意見があったが、寄生数が少ないこと、シストの状態を保っていることから可能性は低いと思われる。

### 3. *Lawsonia intracellularis*による兔の増殖性腸炎

提出者：小原佳代子（福島県）

**提出標本：**兔の回腸

**病歴：**ウサギ、日本白色種、50～60日齢、性別不明。繁殖雌兔150羽を飼養する実験用兔生産農家において、2002年に導入後、下痢、腹部膨満等の症状がみられ死亡率が増加した。離乳後の30日齢前後での死亡例が最も多く、離乳前の子兔や親兔の死亡もみられた。本症例は、2004年1月22日、衰弱のため病性鑑定依頼があった3羽のうち、下痢を呈し死亡した1羽である。

**剖検所見：**回腸、盲腸壁の著しい肥厚がみられ、盲腸、結腸内容は水様でガスの貯留がみられた。

**組織所見：**回腸において粘膜の著しい肥厚がみられた。粘膜上皮細胞は一部重層化しており、杯細胞はほとんど認められず、腺腫様過形成を呈していた。粘膜固有層は、境界不明瞭でやや大きな細胞質と類円形の核を有するマクロファージが多数浸潤し、多核巨細胞も散見され

た（写真3）。陰窩腔に細胞類廃物をいれる部位が多くみられた。Warthin-Starry染色を実施したところ、腸絨毛上皮細胞や腸陰窩上皮細胞、浸潤した類上皮細胞細胞質内に、黒染するやや湾曲した桿菌が多数確認された。空腸および回盲部でも同様の所見を認めた。十二指腸では、上皮細胞にコクシジウムオーシスト、マクロガメート、ミクロガメートの中等度の寄生がみられた。

**病原検索：**肝臓、脾臓、腎臓、心臓、肺および小腸内容物について細菌学検査を実施した結果、病原性の細菌は分離されなかった。小腸のパラフィン包埋組織からDNAを抽出し、nested PCRを行ったところ、*Lawsonia intracellularis*特異的な遺伝子が検出された。また、直腸便の寄生虫検査を行ったところ、コクシジウムの寄生が顕著にみられた（1,600OPG）。

**診断と討議：**組織診断名は*Lawsonia intracellularis*による増殖性回腸炎、疾病診断名は兔の*Lawsonia intracellularis*による増殖性腸炎およびコクシジウム症とされた。

### 4. 成牛の細気管支肺胞上皮癌

提出者：高橋真紀（岩手県）

**提出標本：**牛の肺

**病歴：**牛、黒毛和種、10歳、雌。当該牛は2002年7月中旬より発咳および食欲不振を示した。8月3日に不整な肺泡音、頻脈（120/分）および第一胃運動の著しい低下がみられ、食欲は廃絶した。翌日には下顎および胸

垂部下組織の水腫を伴い，同変化は進行性に重篤化した。発病約1カ月後の8月9日に瀕死状態に陥り，剖検に供された。

**剖検所見：**肺実質内に直径1～2mmの淡桃色の病巣が多発性に観察され，肝臓はうっ血により腫大していた。腹水の増量とともに全身諸組織に著しい水腫がみられ，後者の変化は消化管壁，腸間膜および胆嚢壁において最も顕著であった。

**組織所見：**主要な病変は肺および肝臓に存在した。肺では腫瘍化した細気管支および肺胞上皮細胞の顕著な増殖ならびに肺胞壁の線維性肥厚が観察され，重篤な罹患域では肺胞腔の狭小化を伴っていた（写真4）。肺胞上皮細胞から腫瘍細胞への移行像がしばしば観察された。肺胞壁や他の間質への腫瘍細胞の浸潤はみられなかった。腫瘍細胞は大型立方状あるいは円柱状の細胞質および大型で淡明な核より成り，幾つかの細胞では線毛を有していた。腫瘍細胞の細胞質内小空胞はジアスターゼ処理PAS，Alcian blueおよびムチカルミンの各染色で陰性を示した。付属リンパ節への転移はみられなかった。小葉中心帯の肝細胞は変性および壊死を示し，膠原線維の増生を伴っていた。

**生化学検査成績：**剖検時に得た血清のGGT(502IU/l)，AST(147IU/l)およびLDH(4,873IU/l)は上昇し，アルブミン(2.1g/dl)は低下していた。LDHでは分画2(35.3%)が上昇していた。

**診断と討議：**本例は細気管支肺胞上皮癌と診断された。起源細胞として型肺胞上皮細胞およびクララ細胞が挙げられている。本例では肺胞上皮細胞から腫瘍細胞への移行像が観察され，クララ細胞の特徴の一つとされるムチンの存在が各染色により確認されなかったことから，型肺胞上皮細胞が主要な起源と推察された。また，線毛上皮細胞への分化を示す細胞も少数ながら混在していると推察された。

## 5. 豚の腎芽腫

提出者：須藤庸子（山形県）

**提出標本：**腎臓（腫瘍部）

**病歴：**豚，デユロック種，2歳，雄。症状は嘔吐，食欲不振及び嗜眠を呈した。起立，飲水は可能であっ

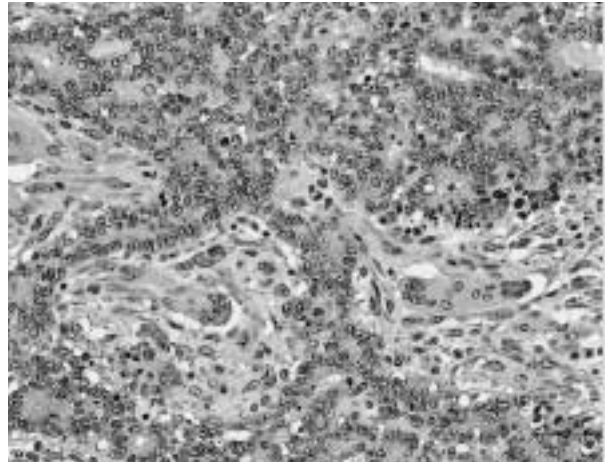


写真5 上皮様の腫瘍細胞が不規則に管状構造を形成し，周囲に紡錘形細胞及び多核巨細胞が増殖している。HE染色，X200。

た。血液検査で好中球の左方移動を伴う増加を認めたことから，抗生剤，制吐剤，強肝剤，補液等にて治療したが，著効なく衰弱し，予後不良と判定され病性鑑定に供された。当所にはホルマリン固定材料として搬入された。

**剖検所見：**左腎は腫大(60×40cm)し，灰白色脂肪様あるいは乾酪化した組織に大部分が置換され，肉眼的正常組織は辺縁部に認めた。内部にゼラチン状を呈する部分があった。肝および肺辺縁部に拇指頭大灰白色脂肪様組織を認めた。右腎を含めその他諸臓器には異常を認めなかった。

**組織所見：**左腎腫瘍部位では，固有構造は消失し，ヘマトキシリンに濃染する大きな核を持つ類円形から紡錘形の腫瘍細胞がシート状あるいは島状に増殖し，しばしばロゼットおよび腺腔形成を認めた（写真5）。核分裂像が散在し，一部に異型性の強い多核巨細胞を認めた。これら組織の周辺に，線維芽細胞様細胞が高度に増殖し，一部に線維腫様配列を呈する部分を認めた。腫瘍組織中には，網工状を呈しその中に細胞退廃物，線維素，好酸性液状物を容れる壊死巣が散在していた。肉眼的正常部位との境界部では，間質は高度に線維化し，単核球及び細胞退廃物から成る細胞円柱を容れる尿管が散在していた。肺及び肝臓辺縁部の腫瘍組織も同様の所見であった。右腎では，間質に単核球の軽度の浸潤巣を認めた。

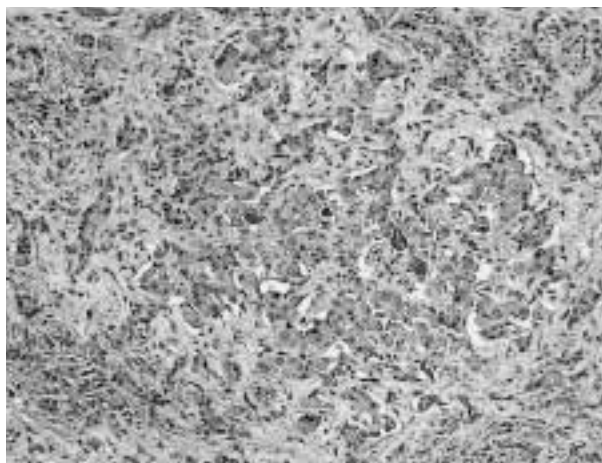


写真6 線維組織の増生により肝細胞索の配列は不整となり、胆小管が増生している。HE染色, X100。

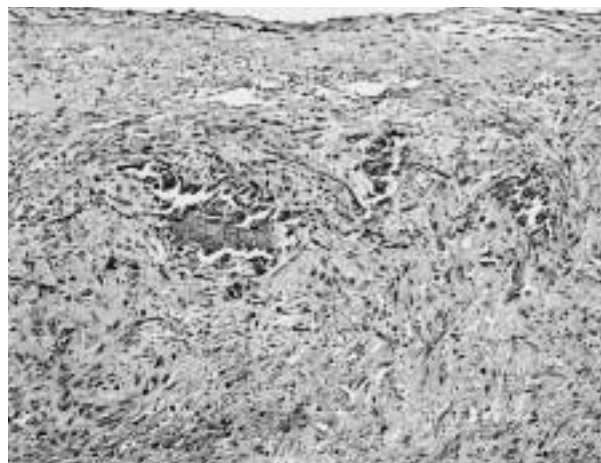


写真7 心内膜に巣状の石灰沈着や線維組織増生が認められる。HE染色, X100。

**血清生化学検査：**血液尿素窒素（BUN）37.3mg/dl

**診断と討議：**血清生化学検査ではクレアチニン測定により腎機能を評価する必要があるとの助言があった。本例は組織診断並びに疾病診断ともに腎芽腫とされた。

## 6. 子牛の先天性肝線維症

提出者：阿部由香(秋田県)

**提出標本：**牛の肝臓

**病歴：**牛，黒毛和種，28日齢，雄，斃死例（死後約6時間で剖検）。2004年2月生まれの牛が，娩出時より起立不能で治療により一時的に自力起立可能となったが，白黄色水様から泥状便を排泄し，著しい黄疸を示し3月1日に斃死した。

**剖検所見：**肝臓は黄緑色を帯びて著しく硬化し，表面には軽度な凹凸を認めた。剖面では，小葉構造が明瞭に認められた。膀胱には尿が充満し，腎臓では腎杯が軽度に拡張して，尿様物を貯留していた。また下顎はやや短く，歯肉は充血し，歯並びは不整で不安定であった。

**組織所見：**肝臓では，線維性結合組織の増生を認めた。線維性結合組織はグリソン鞘と中心静脈，また他のグリソン鞘を連結していた。さらに，線維性結合組織は肝細胞間に浸潤するように増生し，それにより肝細胞は圧迫され脱落し，肝細胞索は正常構造を失い不規則となっていた（写真6）。小葉周辺帯ではヘリング管様の構造を示す胆小管が増数し，胆汁のうっ滞を認めた。免疫組織化学的検索では，抗平滑筋アクチン（ダコ・サイトメーション（株）；Clone 1A4）と抗ビメンチン（PROGEN）

モノクローナル抗体で陽性を示す細胞が増生していた。また，胆嚢では線維化，腎臓ではうっ血を認めた。第一胃漿膜の血管周囲では出血，粘膜上皮および粘膜固有層では好中球の浸潤を認めた。

**病原検索：**病原菌分離は陰性であった。

**診断と討論：**28日齢の子牛の肝臓病変は，著しい線維増生と胆管の増生を特徴とし，子牛の先天性肝線維症と診断された。遺伝的要因が問われたが，血統的に関連する他の子牛には同様疾病の発生報告はない。肝線維症の発生と心疾患や胆道閉鎖，門脈系の循環障害等との関連の可能性が指摘されたが，本例ではこれらの疾患は確認されていない。

## 7. 分娩後乳牛の心臓における転移性石灰沈着

提出者：田村 貴（岩手県）

**提出標本：**牛の心臓

**病歴：**牛，ホルスタイン種，7歳，雌。検索例は1,000万IUのビタミンD3を筋注された翌日に分娩した。分娩4日後に右側後位乳区の乳房炎に罹患し，39.5の発熱および食欲不振を示した。同7日後に起立不能に陥り，13日後には粗励な呼吸音を発する腹式呼吸が観察され，21日後に剖検された。当該牛には分娩後，9日間にわたり過剰なCaが給与されており，その投与量は日本飼養標準に示される要求量の219%から531%であった。

**剖検所見：**左側の心房および心室の内膜はびまん性に肥厚し，表面は粗造で硬度を増し 黄白色化していた。肺の両側後葉のほぼ全域が硬度を増して褪色し，剖面では小葉間結合組織は気腫性に拡張していた。その他に，

左側大腿諸筋の変性，壊死および線維化ならびに左側足関節周囲炎が観察された。

**組織所見：**心臓では，肥厚した心内膜下領域に石灰沈着がびまん性にみられ，出血，膠原線維の増生および細胞浸潤を伴っていた（写真7）。軽度な病変において，石灰沈着は腫大および断裂を示す弾性線維とその周囲組織にみられた。HE染色で弱好塩基性，PASおよびアルシアン青染色で陽性を示す無定形の基質が，石灰沈着部および弾性線維の周囲組織に存在した。石灰化病巣に近接して膠原線維の増生ならびにリンパ球，形質細胞およびマクロファージの浸潤がみられた。肺では，肺胞壁が著しく肥厚し，石灰沈着とその周囲における線維化がみられ，肺胞腔の狭小化を伴っていた。石灰沈着が重度な肺

胞壁はしばしば崩壊し，肺泡性肺気腫を形成していた。また，甲状腺，脳，肝臓，複胃および子宮において，動脈の内膜あるいは内弾性板に軽度の石灰沈着がみられた。上皮小体の主細胞は萎縮していた。その他に，左側大腿諸筋の慢性炎，急性足関節周囲炎，肝臓と副腎皮質領域における好中球浸潤，第四胃粘膜の糜爛およびコクシジウム感染を伴うカタル性腸炎がみられた。

**血清生化学的検査：**剖検時に得た血清のCa (10.5mg/dl)，IP (6.4mg/dl) およびMg (1.3mg/dl) 濃度は正常範囲内の値を示した。

**診断と討議：**本例では全身性に転移性石灰沈着がみられた。1,000万IUのビタミンD3とCaの過剰給与による相乗効果が発病の要因として疑われた。