

第11回九州・山口・沖縄病理事例研修会（九州支所 - 2007）における症例

著者	後藤 介俊, 榊原 正吾, 山口 博之, 大津 尚子, 中谷 英嗣, 中村 理樹, 津波 修, 片山 貴志, 佐藤 亘, 早稲田 万大, 佐藤 真澄, 田中 省吾
雑誌名	動物衛生研究所研究報告
巻	115
ページ	31-39
発行年	2009-01-30
URL	http://doi.org/10.24514/00002001

doi: 10.24514/00002001

第11回九州・山口・沖縄病理事例研修会（九州支所-2007）における症例

九州・山口・沖縄各県病理担当者¹⁾
動物衛生研究所九州支所²⁾

（平成20年8月1日 受付）

Proceedings of the 11th Seminar on Histopathological Diagnosis held in Kyushu Research Station, 2007

Prefectural Veterinary Pathologists in Kyushu District, Yamaguchi and Okinawa¹⁾
Kyushu Research Station, National Institute of Animal Health²⁾

- 1) 後藤介俊 (Yukitoshi GOTO) : 鹿児島県中央家畜保健衛生所, 〒899-2201 日置市東市来町湯田 1678
榊原正吾 (Seigo SAKAKIHARA) : 鹿児島県中央家畜保健衛生所, 〒899-2201 日置市東市来町湯田 1678
山口博之 (Hiroyuki YAMAGUCHI) : 佐賀県中部家畜保健衛生所, 〒849-0924 佐賀市若楠 2-7-4
大津尚子 (Naoko OOTSU) : 福岡県中央家畜保健衛生所, 〒816-0081 福岡市博多区井相田 2-1-3
中谷英嗣 (Hidetsugu NAKATANI) : 山口県中部家畜保健衛生所, 〒754-0879 山口市嘉川 671-5
中村理樹 (Toshiki NAKAMURA) : 熊本県中央家畜保健衛生所, 〒861-4215 下益城郡城南町沈日新畑 1666
津波 修 (Osamu TSUHA) : 沖縄県家畜衛生試験場, 〒900-0024 那覇市古波蔵 112
片山貴志 (Takashi KATAYAMA) : 宮崎県宮崎家畜保健衛生所, 〒880-0212 宮崎県佐土原町下那珂字片瀬原 3151-1
佐藤 亘 (Wataru SATO) : 大分県大分家畜保健衛生所, 〒870-1153 大分市小野鶴字原 442
早稲田万大 (Kazuo WASEDA) : 長崎県中央家畜保健衛生所, 〒854-0063 諫早市貝津町 3118
- 2) 佐藤真澄 (Masumi SATO), 田中省吾 (Shogo TANAKA) * : 動物衛生研究所九州支所, 〒891-0105 鹿児島市中山町 2702

*Corresponding author:

Kyushu Research Station, National Institute of Animal Health,
2702 Chuzan-cho, Kagoshima 891-0105, JAPAN
TEL: +81-99-268-2078
FAX: +81-99-268-3088
E-mail: tanakas@affrc.go.jp
Web URL: <http://niah.naro.affrc.go.jp/sat/byori/byori.htm>

2007年7月26日、第11回九州・山口・沖縄病理事例研修会が動物衛生研究所九州支所において開催された。各県の病性鑑定病理担当者等に加え、助言者として落合謙爾北海道大学准教授、三好宣彰鹿児島大学准教授、末吉益雄宮崎大学准教授、和田好洋北海道網走家畜保健衛生所指導課主査、本所より播谷 亮上席研究員、木村久美子主任研究員、山田 学主任研究員にご出席いただいた。10例について事例報告および検討を行った後、和田主査に演題名「豚の大腸菌性下痢、特に腸管進入能を有する大腸菌症について」で、落合准教授に演題名「神経系を標的とするトリ白血病ウイルスの病理と疫学」でご講演いただいた。

1. 牛のアカバネウイルス (AKAV) 生後感染による 非化膿性髄膜脳炎

提出者：後藤介俊（鹿児島県）

病歴：牛、黒毛和種、6ヶ月齢、去勢。繁殖11頭、肥育13頭を飼養する農場において、市場から導入した2006年4月9日生まれの子牛が、同年10月18日午前9時頃から起立困難となり、遊泳運動や後肢の硬直などの神経症状を呈した。治療により改善せず、午後4時に鑑定殺された。同居牛には異常はみられなかった。当該子牛

の母牛には、異常産関連3種混合不活化ワクチンおよび炭疽ワクチンが接種されていた。

剖検所見：脳がやや灰色化し、脳血管の拡張がみられた。その他の臓器に著変は認められなかった。

組織所見：中脳と小脳（提出標本）、延髄、大脳および脊髄において、血管周囲にリンパ球を主体とする囲管性細胞浸潤が認められた（図1A）。特に中脳では重度で、神経細胞の萎縮、変性、神経細胞浸食やグリア結節も認められ、比較的多くの好中球が浸潤していた。橋には中等度の囲管性細胞浸潤が認められ、小脳ではプルキンエ細胞の減少を伴って軟膜からクモ膜下腔に多数のリンパ球、マクロファージおよび好酸球が浸潤していた。大脳軟膜にも軽度にリンパ球が浸潤していた。その他の臓器に著変は認められなかった。抗AKAV OBE-1家兔免疫血清（動衛研九州支所より分与）を用いた延髄の免疫組織化学的染色（SAB法）では、大部分の神経細胞の細胞質に陽性反応が認められた（図1B）。大脳・小脳・中脳・脊髄においても少数の神経細胞に陽性反応が確認された。

病原検索：ウイルス学的検査では、脳乳剤を用いたRT-PCR検査でSimbu血清群とアカバネウイルスに特異的な遺伝子が検出され、延髄乳剤からアカバネウイルスが分離された。このウイルスの遺伝子解析では、1984年に脳炎発症子牛から分離されたIriki株とほぼ同一であった。さらに中和試験では、AKAVに対する高い抗体価が確認された。主要臓器と脳幹部を細菌学的に検査したところ、有意菌は分離されなかった。

診断と討議：組織診断名は、牛のアカバネウイルス生後感染による非化膿性髄膜脳炎、疾病診断名はアカバネ病とされた。髄膜炎は、アカバネウイルス生後感染牛の必発所見ではなく、本症例の髄膜には好酸球が比較的多数みられることから、アカバネウイルス感染との関係は不明であった。

2. 牛のピートンウイルス中和抗体保有死産胎子に認められた骨格筋の著明な脂肪浸潤

提出者：榊原正吾（鹿児島県）

病歴：牛、黒毛和種、胎子（胎齢276日）、雄。繁殖牛62頭、育成牛4頭、子牛4頭を飼養する繁殖農家において、2007年4月11日に分娩前の直腸検査で胎子の死亡に気づき、帝王切開により胎子を摘出した。胎子は、四肢関節の全てが硬直し、頸部が背側に彎曲していた。当該胎子の母牛は、2005年6月25日生まれで今回が初産であり、前年6月に異常産関連3種混合不活化ワクチン

ンが接種されていた。

剖検所見：脊柱彎曲（頸～き甲部）、肘関節と膝関節の左右屈曲、小脳形成不全、頭蓋骨（前頭骨、側頭骨および後頭骨）の変形、側脳室と第三脳室の拡張が認められた。

組織所見：大腿部骨格筋（提出標本）に著明な脂肪浸潤が認められた。多くの筋束で筋線維が脂肪細胞に置換され、筋周膜は不規則に肥厚していた。また、部位により比較的多数の筋線維が島状に残存するものや1～2個の筋線維が孤在するものも認められ（図2）、残存する筋線維には横紋があった。一部に筋束内の結合組織増生に伴って軽度なリンパ球とマクロファージの浸潤、部位により好中球の浸潤や出血が認められた。筋束間の末梢神経線維束では、束幅の減少や髄鞘腔の拡張が散見された。脊髄では腹角神経細胞が減数していた。その他の臓器に著変は認められなかった。

病原検索：主要臓器からのウイルス分離は陰性であったが、抗体検査で子牛血清からピートンウイルスに対する抗体が検出された（16倍）。細菌学的検査では、肝臓から*Streptococcus bovis*が分離された。

診断と討議：組織診断名は、牛のピートンウイルス中和抗体保有死産胎子に認められた骨格筋の著明な脂肪浸潤、疾病診断名はピートンウイルスの関与を疑う異常産とされた。本症例は脂肪浸潤が強く矮小化した筋線維が認められないため、矮小筋症とするべきかどうかが討議されたが、アカバネ病でみられる矮小筋症とは異なるという意見が多かった。本症例の著明な脂肪浸潤が、ピートンウイルス感染による特徴病変とするには未だ報告症例数が少なく、今後、症例を集積して検討していく必要がある。

3. 牛の腎尿細管異形成

提出者：山口博之（佐賀県）

病歴：牛、黒毛和種、20ヶ月齢、雌。母牛20頭、子牛12頭、肥育牛40頭を飼養する一貫経営農家で、肥育牛1頭が2007年5月23日から食欲減退し、翌日には嚥下障害を呈した。25日朝に斃死したため、病性鑑定を実施した。畜主からは、削蹄を繰り返してもすぐに伸びてくるといふ稟告があった。なお、母牛や子牛、他の肥育牛に異常はなかったが、父牛はクローディン16欠損症のキャリア牛であった。

剖検所見：提出例の外貌はやや削瘦し、四肢に過長蹄が認められた。開腹時、尿臭があった。心臓には心室拡張がみられ、肺の左右前葉に斑状出血がみられた。腎臓

は、両側性にやや萎縮、硬化し、表面全体に粟粒～米粒大の白斑を認めた。剖面においても同様の白斑が皮質から髓質にかけてび漫性に分布していた。

組織所見：腎臓（提出標本）では、糸球体が減数し、萎縮あるいは腫大を示した。皮質から皮髓境界部にかけての間質では、リンパ球が巣状～帯状に高度に浸潤し、結合組織が中等度に増生していた。腫大した糸球体では、メサングウム細胞が高度に増生していた。主として萎縮性の糸球体を囲むボーマン嚢壁において、基底膜の肥厚が認められた。管腔が形成されていない未熟な尿管からなる巣状病変が多発し、間質には結合組織の増生を伴っていた（図3）。尿管腔内にはしばしば蛋白性尿管柱が認められた。肺では、高度のうっ血および漿液滲出が認められた。

病原検索：細菌検査により、主要臓器から有意な細菌は分離されなかった。

診断と討議：組織診断名は腎尿管異形成、疾病診断名はクローディン16欠損症を疑うとされた。メサングウム細胞の増生、間質におけるリンパ球の浸潤と線維の増生などは、異形成に随伴して起こったものと考えられた。クローディン16欠損症に特有な病変は比較的軽度であったため、別の遺伝病の可能性も考えられた。過長蹄の原因については、腎不全により血中のビタミンAとバインディング蛋白が増加し、肺のうっ血水腫により末梢循環血流量が増加したためであると説明された。

4. 子牛にみられた腎梗塞を伴う化膿性腎炎

提出者：大津尚子（福岡県）

病歴：牛、交雑種、14日齢、雄。乳用牛67頭、育成牛14頭を飼養する酪農家において、2007年4月10日に産まれた子牛が分娩直後から虚弱で、右背側部皮膚が膨張していた。この病変は母牛が踏むことによってできたと思われ、数日後には潰瘍が形成されたため予後不良と判断された。

剖検所見：右背側部では皮下組織が露出し、数カ所に膿瘍が形成されており、臍帯部にも膿瘍が認められた。腎臓周囲の脂肪組織は膠様化し、両側腎臓の剖面は水腫様で皮質は白色調に退色していた。

組織所見：腎臓（提出標本）では、皮質に髓質側を鋭端とする楔形の壊死巣が散発し、重度の出血が認められた。壊死巣内では尿管や糸球体を思わせる構造は確認できず、多数の好中球と細胞退廃物が占めていた。壊死巣隣接部位では間質に結合組織の増生を認め、未熟な尿管が散見される部位もあった。一方、重度出血部では

尿管の壊死と糸球体毛細血管のうっ血があり、線維素析出を伴うボーマン腔は拡大または狭小化を示した（図4）。皮髓境界部の尿管間質には多数の好中球が浸潤していたが、髓質や腎盂には病変はほとんど認められなかった。右背側部皮膚および臍帯部では重度の化膿性壊死性炎が認められ、一部で変性した皮筋周囲にマクロファージの浸潤と多核巨細胞の形成がみられた。膀胱円索には血栓形成が認められた。

病原検索：皮膚病変部および臍帯部の細菌学的検査により、*Pasteurella multocida* と *Arcanobacterium pyogenes* が多数分離された。血液生化学的検査では、白血球数（14600/ μ L）、Ca（16mg/dl）、IP（9.1mg/dl）、フィブリノーゲン（1000mg/dl）の増加が認められた。

診断と討議：組織診断名は腎梗塞を伴う化膿性腎炎、疾病診断名は子牛にみられた腎梗塞を伴う化膿性腎炎とされた。一部腎臓に尿管形成不全様の所見が認められることから、臍帯炎に続発した敗血症だけが原因ではなく、遺伝的異常の関与も考えられた。

5. 牛の乾性壞疽

提出者：中谷英嗣（山口県）

病歴：牛、黒毛和種、11ヶ月齢、去勢。繁殖牛66頭、肥育牛49頭、子牛38頭を飼養する黒毛和種一貫経営農場で、発育遅延の子牛1頭が呼吸器症状を呈した。加療により快復したが、その後約1ヶ月間で呼吸器症状の再発に加え、四肢の腫脹を伴う跛行や起立困難などを示し、2007年5月4日に死亡した。粗飼料としてはオーツヘイ、チモシーを給与していた。

剖検所見：肢端および尾端の皮膚は脱毛し、痂皮を形成していた。左前後肢の蹄鞘は脱落して蹄壁真皮が露出していた。肺は胸壁に癒着し、前葉には大小の膿瘍が密発していた。

組織所見：尾端（提出標本）皮膚の表皮は角質層が著しく肥厚し、顆粒層から基底層にかけて広範に壊死し、細胞退廃物がみられた。そのため、真皮との境界は不明瞭で、真皮と皮下組織に小静脈や毛細血管が高度に増生し、うっ血していた（図5A）。基底層が残存する部位では、真皮乳頭の過形成がみられ、好中球の浸潤や出血を伴っていた。尾椎骨組織では、骨梁周囲の小動脈がフィブリノイド変性を呈し（図5B）、骨髓造血系細胞および細網細胞の壊死、消失と脂肪組織による置換がみられた。なお、血管病変は尾根の健常部ではみられなかった。この他、中手・中足部皮膚にも同様の病変がみられた。脾臓の脾柱や腎臓の遠位尿管腔と思われる部位に石灰化

物がみられた。心臓と大脳でうっ血がみられた。肺には慢性気管支肺炎が認められた。

病原検索：細菌検査で主要臓器、蹄球から *Proteus mirabilis*, *E.coli* 等が、肺から *Mycoplasma bovis* が分離された。粗飼料中にエンドファイト菌糸は検出されなかった。

生化学的検査：ALB (2.7g/dl) の低下, GGT (150U/l) と CPK (541U/l) の増加がみられた。

診断と討議：組織診断名は乾性壊疽とされた。本例の臨床症状や病変は Fescue foot に類似していたが、単独発生であることや中毒物質が特定されておらず、疾病診断名は原因不明の牛の肢端および尾端の乾性壊疽とされた。

6. 死産牛胎子の悪性中皮腫

提出者：中村理樹（熊本県）

病歴：牛，交雑種，死産胎子（胎齢282日），雄。乳用成牛70頭，子牛20頭，肥育牛20頭を飼育する乳肉複合農場で，2007年3月16日，母牛1頭に死産が発生した。母牛には異常産関連3種混合不活化ワクチンは未接種であった。この事例を含め半年間で死産や出生直後の死亡が4件続発していたため，病性鑑定を実施した。

剖検所見：腹部および左後肢の皮下水腫が認められた。腹水および胸水が大量に貯留し，腹膜と胸膜には壁側および臓側ともに小豆～拳大の腫瘍が多数認められた。腫瘍表面は平滑もしくはカリフラワー状であった。

組織所見：腹腔および胸腔内に多数存在した腫瘍（提出標本）は，上皮様腫瘍細胞が乳頭状～腺管状に増殖し，結合組織の増生を伴っていた。上皮様腫瘍細胞は大小不同で多形性を示し，一部は多核巨細胞化していた。核は，大小様々で細胞質は弱好塩基性に染まり，しばしば空胞がみられた（図6A）。部位によっては結合組織間にも出血も認められ，線維芽細胞様の紡錘形で細胞質に乏しい非上皮性の細胞の増殖も認められた。抗牛ケラチン抗体（動衛研より分与）および抗ビメンチン抗体（PROGEN社）を用いた免疫組織化学的染色（SAB法）では，上皮様腫瘍細胞のほとんどが牛ケラチン陽性反応を示し（図6B），非上皮性の紡錘形細胞はビメンチン陽性であった（図6C）。また，一部の上皮様腫瘍細胞はどちらの抗体にも陽性反応を示した。一部に水腫性間質のために非上皮性の細胞間が広がった領域があり，間質はアルシアンブルー染色で陽性に染まったが，ヒアルロニダーゼ処理により陰性化した。その他の臓器の所見としては，脳幹部の一部の神経細胞における萎縮と好酸性の増加，心筋

細胞の空胞変性，腎盂の拡張による実質の菲薄化や集合管の拡張があった。

病原検索：肝臓，脾臓，腎臓，腹水を用いた微好気培養により，菌は分離されなかった。胎子の脊髄液から，各種アルボウイルスと BVD-MD ウイルスに対する抗体は検出されなかった。

診断と討議：組織診断名および疾病診断名ともに死産牛胎子の悪性中皮腫とされた。本症例の前に多発した異常産と中皮腫との因果関係は不明であった。

7. 山羊の *Mycoplasma mycoides* subsp. *mycoides* LC 型による線維素性化膿性関節炎と同マイコプラズマが検出された気管支間質性肺炎

提出者：津波 修（沖縄県）

病歴：山羊，雑種，18日齢，雌。160頭を飼養する山羊農家で，2006年5月下旬に38日齢1頭，6月中旬に18日齢1頭が四肢関節腫脹により起立および歩行困難を呈したため，病性鑑定に供された。

剖検所見：提出症例では白濁～黄濁した関節滑液が貯留し，両側の肺前葉が部分的に肝変化していた。

組織所見：関節の病変は多発性に認められた。足根関節（提出標本）では，関節腔内に漿液の滲出や好中球の浸潤，線維素の析出が認められた。滑膜では壊死巣が散見され，リンパ球やマクロファージおよび好中球の浸潤が認められた。関節軟骨にも壊死や同様の細胞浸潤が認められた（図7A）。肺では，リンパ球浸潤を伴って軽度の間質が肥厚しており，部位によっては肺泡腔に好中球の滲出が散見された。肝変化部位（提出標本）では，細気管支周囲リンパ濾胞に中度～高度にリンパ球の増数がみられ，細気管支上皮細胞は腫大して細気管支腔は狭小化していた（図7B）。また，マクロファージを主体とする細胞浸潤による肺泡中隔の肥厚，II型肺泡上皮細胞の腫大，肺泡腔でのマクロファージを主体とした炎症細胞の滲出が広範に認められた。抗 *Mycoplasma mycoides* subsp. *mycoides* LC 型抗体（動衛研より分与）を用いた免疫組織化学的染色（SAB法）では，関節腔内の好中球やマクロファージおよび滲出液に強い陽性反応が認められたが，肺では少数の肺泡マクロファージに微弱な陽性反応がみられたのみであった。

病原検索：細菌検査で肺，関節腔液から *Mycoplasma mycoides* subsp. *mycoides* LC 型（動衛研にて同定）が分離された。主要臓器および関節滑液からグラム陽性多形性酵母様真菌が分離されたが，同定できなかった。

診断と討議：組織診断名は、足根関節が *Mycoplasma mycoides* subsp. *mycoides* LC 型による線維素性化膿性関節炎、肺が *Mycoplasma mycoides* subsp. *mycoides* LC 型が検出された気管支間質性肺炎、疾病診断名は山羊の伝染性無乳症とされた。関節の病変はマイコプラズマに特徴的なものと考えられたが、肺では化膿性の炎症反応が弱く、免疫染色においても陽性反応が弱いことから *Mycoplasma mycoides* subsp. *mycoides* LC 型の病変形成への関与を証明するには至らなかった。主要臓器や関節滑液から分離された酵母様真菌については病変形成とは無関係と考えられた。

8. 鶏のうっ血および血管炎を伴う出血性壊死性皮膚炎

提出者：片山貴志（宮崎県）

病歴：鶏、肉用種鶏（コブ）、24週齢、雄。約12,000羽を飼養する種鶏場で、2006年1月11日に死亡羽数急増の通報を受け、農場への立ち入りを行った。農場では33鶏舎中1鶏舎で、飼養鶏の死亡や嗜眠および元気消失が認められ、異常を示した10羽と死亡した2羽を当所に搬入し、病性鑑定を実施した。

剖検所見：病性鑑定された全羽で、肉冠と肉垂が暗赤色を呈し腫脹していた。顔面の腫脹および下顎皮下における重度の水腫も認められた。一部の鶏には、胸部皮下や大腿部筋肉、臓側および壁側腹膜に点状出血がみられた。

組織所見：生存していた鶏の肉冠（提出標本）では、表皮有棘層の一部が肥厚し、水腫性の解離による空隙が形成され、リンパ球や偽好酸球が浸潤していた。真皮第一層には、び漫性に重度のうっ血および出血が認められ、病変部の毛細血管には血管壁の肥厚や血栓形成がみられ、周囲に偽好酸球を主体とする炎症細胞が多数浸潤していた（図8A）。これらの血管病変は真皮第三層の小中動脈や小静脈にまで及んでいた（図8B）。大脳、視葉、小脳ではグリア結節と神経細胞浸食が散見され、リンパ球を主体とする軽度の血管性細胞浸潤が認められた。脾臓ではリンパ球が減少し、肺では偽好酸球およびマクロファージが増加していた。また、一部骨格筋の筋線維に変性壊死が認められた。マウス抗A型インフルエンザウイルスマトリックス抗原モノクローナル抗体（Oxford Biotechnology社）を用いた免疫組織化学的染色（SAB法）では、肉冠・肉垂の病変部にある毛細血管内皮細胞が陽性反応を示し（図8C）、中枢神経組織では神経細胞が陽性であった。その他、気管や筋胃腺、尿細管の各上皮細胞、膵臓外分泌細胞および心筋にも陽性反応が確認

された。

病原検索：12羽の気管・クロアカスワブからA型インフルエンザウイルスが分離された。分離ウイルスは、動物衛生研究所において高病原性H5N1亜型と判定された。

診断と討議：組織診断名はうっ血および血管炎を伴う出血性壊死性皮膚炎、疾病診断名は高病原性鳥インフルエンザ（H5N1亜型）とされた。今回の症例は、比較的亜急性に経過したため、肉冠および肉垂に重度の病変が形成されたと推察された。

9. 採卵鶏の肝臓におけるヒストモナス原虫による肉芽腫形成を伴う多発性巣状壊死

提出者：佐藤 亘（大分県）

病歴：鶏、採卵用、約30日齢。採卵鶏500羽を平飼い鶏舎2棟にて飼養する農場において、2006年4月26日に導入した初雛群に導入3日目から羽毛逆立、衰弱を呈するものが多数認められるようになった。中には水様下痢を呈する個体も散見され、1日に数羽の死亡が確認されるようになったことから抗生剤投与を行ったが改善がみられず、5月22日に死亡2羽、鑑定殺2羽の計4羽を検査した。提出標本は死亡例の1羽である。

剖検所見：肝臓の表面および断面において、菊花状を呈する小豆～大豆大の壊死巣が多数観察された。盲腸壁は硬度を増し、内腔は黄色チーズ様内容物で充満しており、粘膜の一部には偽膜様物が付着していた。

組織所見：肝臓（提出標本）では、軽度出血を伴う不正形壊死巣が多発し、グリソン鞘や壊死巣周辺部を中心としてリンパ球やマクロファージ、多核巨細胞が高度に浸潤していた（図9A）。一部では、壊死巣周囲を多核巨細胞が取り囲み、さらに外側にリンパ球を主体とする炎症細胞が浸潤していた。壊死巣とその周辺部や血管・類洞内では、淡明な核をもつPAS反応陽性の原虫が多数観察された。これらは、多核巨細胞に貪食されたり、組織間隙に単独または数個の集塊を形成していた（図9B）。盲腸の粘膜上皮から粘膜固有層にかけて広範囲に壊死がみられ、壊死病巣のない粘膜固有層や粘膜下組織では、一部筋層まで達する高度なマクロファージの浸潤が観察され、これらの病変部に肝臓と同様の原虫が多数観察された。また、盲腸管腔は、フィブリンと細菌塊で充満しており、少数の炎症細胞と線虫も観察された。肺の小葉間結合組織と含気毛細血管壁において、軽度なマクロファージの浸潤が観察され、血管内には原虫が散見された。

病原検索：主要臓器および脳から有意菌は分離されず，腸内容からコクシジウムのオーシストは検出されなかった。

診断と討議：組織診断名は，肝臓におけるヒストモナス原虫による肉芽腫形成を伴う多発性巣状壊死，疾病診断名はヒストモナス症とされた。本症例は，典型例と考えられた。

10. イワトビペンギンの悪性黒色腫

提出者：早稲田万大（長崎県）

病歴：ペンギン，イワトビペンギン，138日齢，雌。2006年1月7日，管内水族館において飼育員が削瘦しているペンギン1羽を発見した。食欲および呼吸に異常はなく，同日より抗生剤およびビタミン剤による治療を行ったが，3日後に斃死した。

解剖所見：肝表面において黒色ドーム状の隆起がみられ，断面では大小不同の黒色結節が多発していた。結節の断面では，黒色粘調性の漏出液が多量に認められた。その他，左趾根部に直径3cmの腫瘤が認められ，断面は黒色で粘調性を有していた。

組織所見：肝臓（提出標本）の腫瘍組織では，濃褐色～黒色顆粒状の色素を保有する腫瘍細胞が結節性～び慢性に増殖していた（図10A）。腫瘍組織を取り囲む肝

組織は腫瘍により圧迫され，軽度のリンパ球やマクロファージの浸潤を伴っていた。腫瘍周囲の類洞内には同様な色素を容れたクッパー細胞が多数認められた。腫瘍細胞は大小不同で，類円形や楕円形などの多形性を示し，一部は多核巨細胞化していた（図10B）。左趾根部表皮～真皮層においても，濃褐色～黒色顆粒状の色素を含む腫瘍細胞が高度に増殖していた。腫瘍細胞の細胞質内に認めた顆粒は，色，量，形状等の形態学的な特徴からメラニン顆粒であると思われ，過マンガン酸カリウムを用いたメラニン漂白法で脱色された。

病原検索：細菌検査で，主要臓器から有意な細菌は分離されなかった。

診断と討議：組織診断名は悪性黒色腫，疾病診断名も悪性黒色腫とされた。本症例は脚部に原発した黒色腫が肝臓に転移したものと推察された。

謝辞

事例報告いただいた各県担当者各位およびご討議いただきました助言者の先生方，また提出標本についてご意見をいただきました宮崎大学家畜病理学教室 内田和幸先生に深謝致します。（取りまとめ担当者：動物衛生研究所九州支所 佐藤真澄，田中省吾）

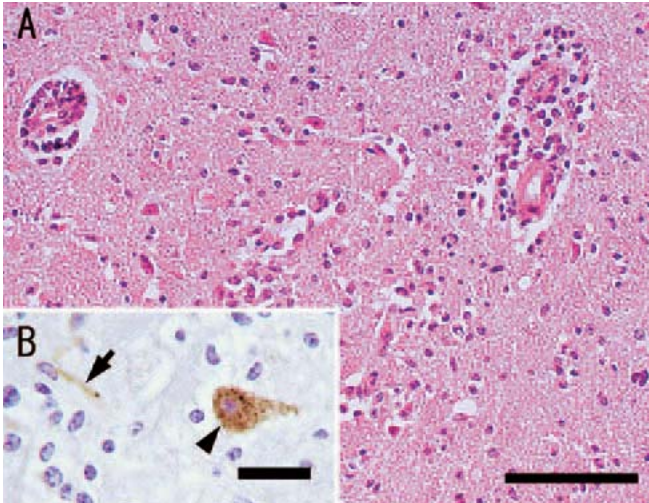


図1 牛のアカバネウイルス（AKAV）生後感染による非化膿性髄膜脳炎
 A：中脳ではリンパ球を主体とする囲管性細胞浸潤とグリア増生が認められる。H&E染色。Bar=250 μ m
 B：抗AKAV OBE-1家兎免疫血清を用いた免疫組織化学的染色。延髄の神経細胞（矢頭）および軸索（矢印）に陽性反応が認められる。Bar=50 μ m

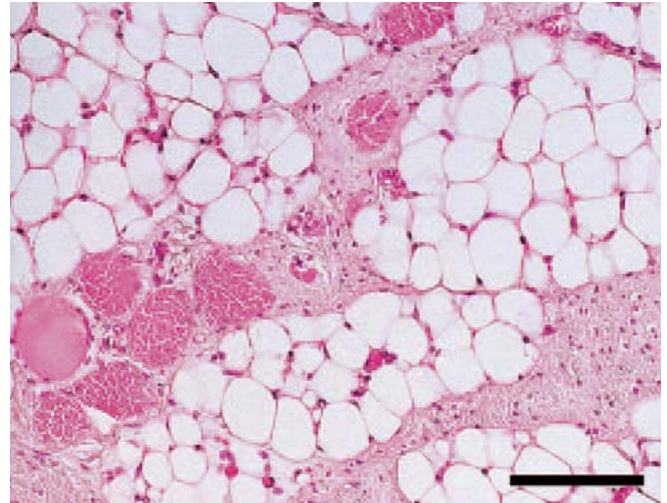


図2 牛のピートンウイルス中和抗体保有死産胎子に認められた骨格筋の著明な脂肪浸潤
 筋束内の筋線維の大部分が脂肪細胞に置換され、数個の筋線維が残存している。H&E染色。Bar=250 μ m

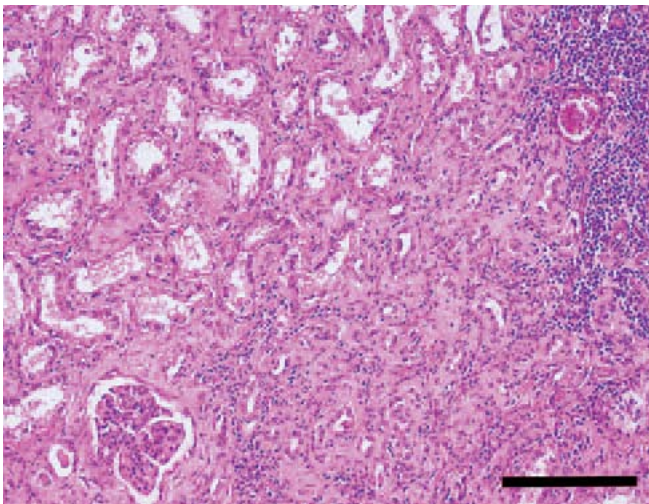


図3 牛の腎尿細管異形成
 皮質間質のリンパ球浸潤と線維増生，糸球体ボーマン嚢壁の肥厚と管腔未形成の未熟な尿細管が認められ，リンパ球が浸潤している。H&E染色。Bar=500 μ m

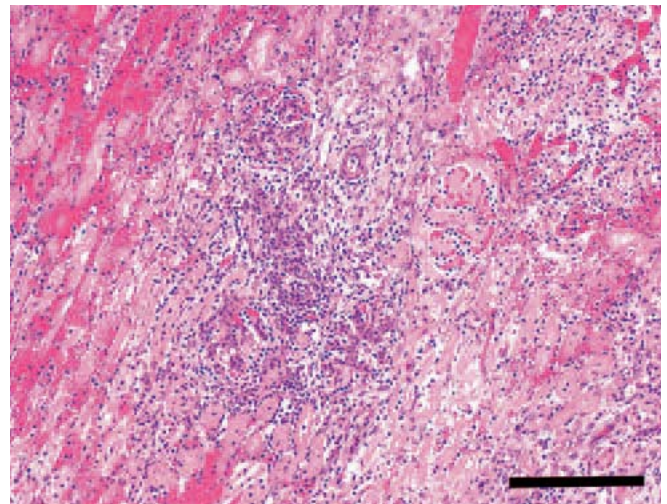


図4 子牛にみられた腎梗塞を伴う化膿性腎炎
 皮質出血部の隣接部位の尿細管に壊死がみられ，糸球体毛細血管がうっ血し，間質に好中球が浸潤している。H&E染色。Bar=500 μ m

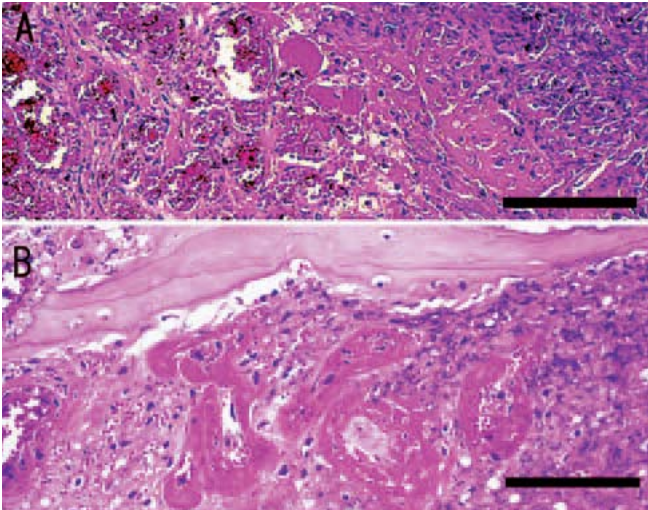


図5 牛の乾性壊疽

A：真皮に細胞退廃物が集簇（右側）し，皮下組織の毛細血管は著明に増生,うっ血している。H&E染色。Bar=250 μ m

B：尾椎骨周囲の小動脈にフィブリノイド壊死が認められる。H&E染色。Bar=250 μ m

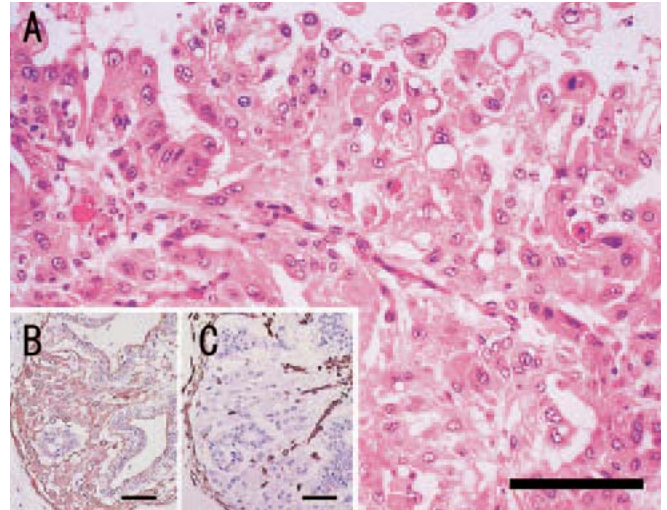


図6 死産牛胎子の悪性中皮腫

A：大小不同，多形性でしばしば多核で空胞を有する上皮性腫瘍細胞が乳頭状～腺状に増殖している。H&E染色。Bar=250 μ m

B：上皮様腫瘍細胞は，抗牛ケラチン抗体による免疫組織化学的染色で陽性反応を示す。SAB法。Bar=250 μ m

C：非上皮性の細胞は，抗ビメンチン抗体による免疫組織化学的染色で陽性反応を示す。SAB法。Bar=250 μ m

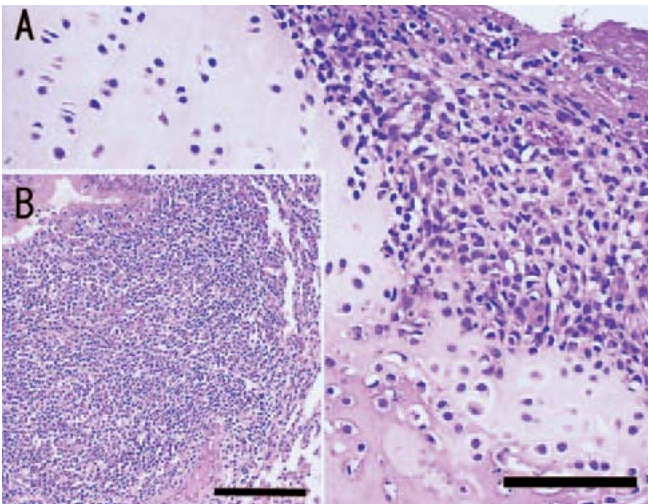


図7 山羊の*Mycoplasma mycoides* subsp. *mycoides* LC型による線維素性化膿性関節炎と同マイコプラズマが検出された気管支間質性肺炎

A：関節軟骨にリンパ球，マクロファージおよび好中球が浸潤している。H&E染色。Bar=250 μ m

B：細気管支周囲のリンパ濾胞ではリンパ球が著明に増数している。H&E染色。Bar=250 μ m

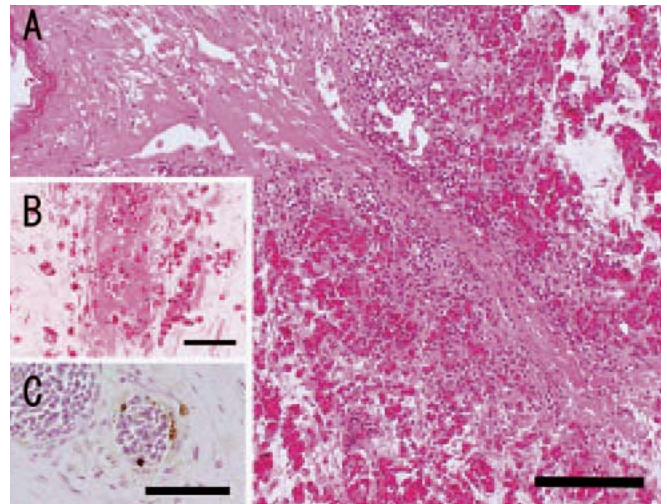


図8 鶏のうっ血および血管炎を伴う出血性壊死性皮膚炎

A：表皮有棘層に空隙が形成され，真皮第一層に広範な出血と偽好酸球の浸潤がみられる。H&E染色。Bar=250 μ m

B：真皮第三層の小静脈に血栓形成がみられる。H&E染色。Bar=100 μ m

C：マウス抗A型インフルエンザウイルスマトリックス抗原モノクローナル抗体を用いた免疫組織化学的染色により，皮膚小静脈内皮細胞が陽性反応を示す。SAB法。Bar=100 μ m

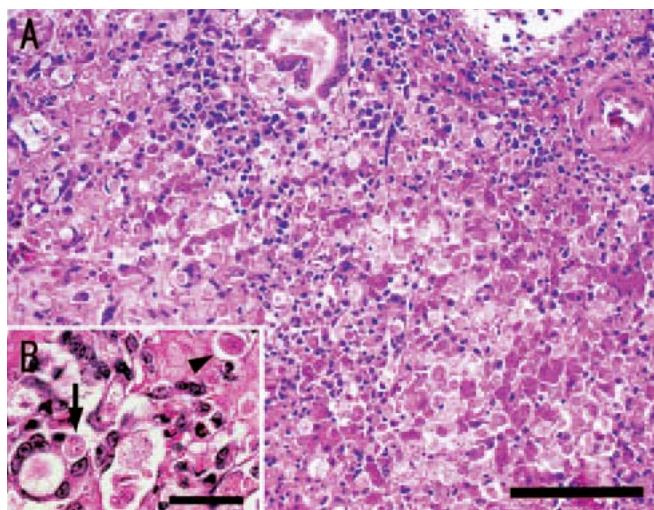


図9 採卵鶏の肝臓におけるヒストモナス原虫による肉芽腫形成を伴う多発性巣状壊死

A：リンパ球，単核球および多核巨細胞の浸潤に囲まれた壊死巣内にヒストモナス原虫が多数みられる。H&E 染色。Bar=250 μ m

B：ヒストモナス原虫は，壊死巣内の組織間隙に寄生（矢頭），あるいはマクロファージや多核巨細胞内に貪食（矢印）されている。H&E 染色。Bar=20 μ m

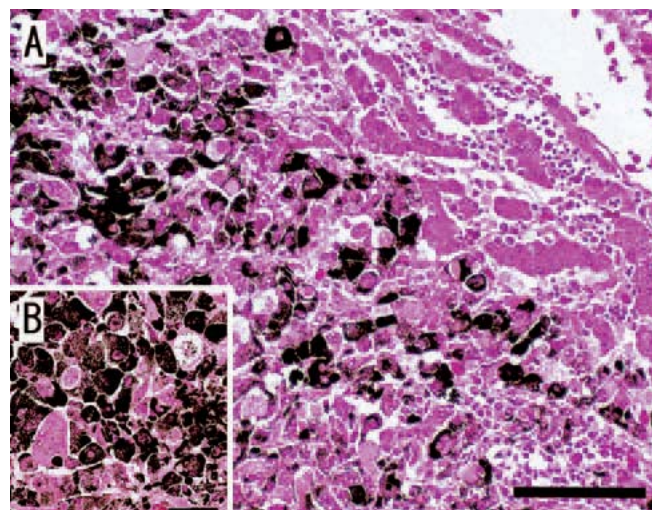


図10 イワトビペンギンの悪性黒色腫

A：濃褐色～黒色顆粒状の色素が沈着した腫瘍細胞は，周囲を浸潤細胞と圧迫された肝細胞に囲まれながら結節性に増殖している。H&E 染色。Bar=250 μ m

B：腫瘍細胞は大小不同や多形性を示し，多核巨細胞の形成も認められる。H&E 染色。Bar=100 μ m