

東北病理標本検討会（七戸研究施設 - 2003）における事例

著者	佐藤 尚人, 田村 貴, 清宮 幸男, 大山 貴行, 阿部 由香, 中嶋 宏明, 松井 安弘, 高橋 幸治, 小島 浩一, 矢野 敦史, 播谷 亮, 木村 久美子, 久保 正法, 谷村 信彦, 堀野 理恵子, 川鳶 健司
雑誌名	動物衛生研究所研究報告
巻	111
ページ	1-8
発行年	2005-03-31
URL	http://doi.org/10.24514/00001969

doi: 10.24514/00001969

東北病理標本検討会（七戸研究施設 - 2003）における事例

県病理担当者¹⁾

動物衛生研究所²⁾

動物衛生研究所七戸研究施設³⁾

（平成16年3月31日 受付）

Proceedings of the seminar on histopathological diagnosis held in Shichinohe Research Unit, 2003

Prefectural Veterinary Pathologists¹⁾

National Institute of Animal Health²⁾

Shichinohe Research Unit, National Institute of Animal Health³⁾

- 1) 佐藤尚人(Naoto SATO)¹⁾: 青森県青森家畜保健衛生所, 〒030-0911 青森県青森市造道3-25-2
田村 貴(Takashi TAMURA), 清宮幸男(Yukio SEIMIYA)¹⁾: 岩手県中央家畜保健衛生所, 〒020-0100 岩手県岩手郡滝沢村滝沢字390-5
大山貴行(Takayuki OOYAMA)¹⁾: 岩手県南家畜保健衛生所, 〒023-0003 岩手県水沢市佐倉河字東館41-1
阿部由香(Yuka ABE)¹⁾: 秋田県中央家畜保健衛生所, 〒010-0975 秋田県秋田市八橋字下八橋1-2
中嶋宏明(Hiroaki NAKAJIMA)¹⁾: 山形県中央家畜保健衛生所, 〒990-2161 山形県山形市漆山736
松井安弘(Yasuhiro MATSUI)¹⁾: 福島県中家畜保健衛生所, 〒963-8041 福島県郡山市富田町字満水田2
高橋幸治(Koji TAKAHASHI)¹⁾: 宮城県仙台家畜保健衛生所, 〒983-0832 宮城県仙台市宮城野区安養寺3-11-22
小島浩一(Koichi KOJIMA)¹⁾: 栃木県南保健衛生所, 〒328-0075 栃木市箱森町22-27
矢野敦史(Atsushi YANO)¹⁾: 香川県西部家畜保健衛生所西讃支所, 〒769-1503 香川県三豊郡豊中町笠田竹田438-1
2) 播谷 亮(Makoto HARITANI)²⁾, 木村久美子(Kumiko KIMURA)²⁾, 久保正法(Masanori KUBO)²⁾, 谷村信彦(Nobuhiko TANIMURA)²⁾, 堀野理恵子(Rieko HORINO)²⁾: 動物衛生研究所, 〒305-0856 茨城県つくば市観音台3-1-5
3) 川島健司(Kenji KAWASHIMA)^{3)*}: 動物衛生研究所七戸研究施設環境衛生研究室, 〒039-2586 青森県上北郡七戸町字海内31

* Corresponding author; Mailing address: Environmental Hygien Section, Shichinohe Reserach Unit, National Institute of Animal Health, 31 Uminai, Shichinohe, Aomori, 039-2586 Japan. Tel.+81-176-62-5115 Fax: +81-176-62-5117. E-mail: kawaken@affrc.go.jp

2003年9月11日と12日に第22回病理標本検討会が七戸研究施設で開催された。東北6県の家畜保健衛生所の病性鑑定担当者, 七戸研究施設職員, 本所感染症研究部感染病理研究室長および本所病理部門研修生の参加のもとで, 以下の10事例について検討がなされた。

1. 豚痘ウイルスによる豚痘瘡性皮膚炎

提出者: 佐藤尚人(青森県)

提出標本: 豚の皮膚

病歴: 豚, 交雑種, 4日齢, 雌, 肉用。繁殖母豚1,654頭を飼養する農場において, 2002年12月21日頃から全身に円形の痂皮を有する子豚が認められた。痂皮が認められた子豚の母豚は6頭。一腹中では2から4頭の子豚で分娩時に病変が認められた。5頭を鑑定殺し, 3頭から病理材料を作製, そのうちの1頭を提出標本とした。

剖検所見: 全身の皮膚に直径3~7mm大の痂皮形成および中心部が陥没したクレーター状の病変が認められた。舌には白色~黄白色の斑点が認められ, 硬口蓋は直径3~5mm大で中心部が陥没した病変が認められた。

組織所見: 表皮では, 細胞の変性壊死が認められ, 好酸性の細胞退廃物が層状に蓄積していた。表皮表層および内部に球菌塊が認められた。一部の毛包では毛が消失, 細胞の変性壊死, 好中球などの炎症細胞の浸潤が認めら

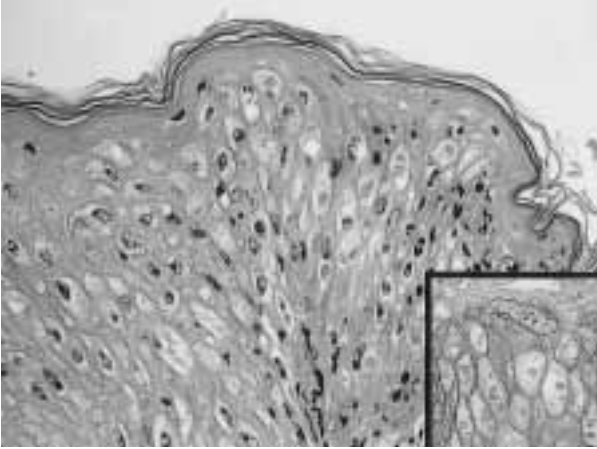


写真1 有棘細胞層に認められた核の空胞化，細胞の腫大および好酸性の細胞質内封入体。HE染色，×400。（挿入写真）変性した有棘細胞は細胞質内封入体を含む細胞質が一樣に豚痘ウイルス抗原陽性となった。抗豚痘ウイルスモノクローナル抗体を用いたSAB法，×400。

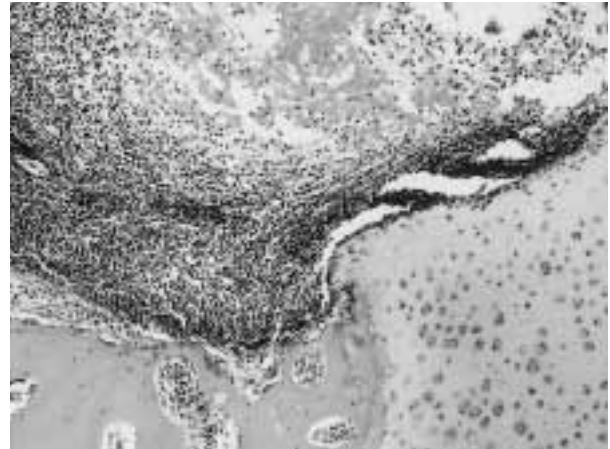


写真2 右手根関節の関節包滑膜ならびに線維膜にみられた中程度から重度のリンパ球と形質細胞の浸潤。HE染色，×100。

れ，毛包構造の崩壊が認められた。有棘細胞層では，核の空胞化，細胞の腫大および好酸性の細胞質内封入体が認められた（写真1）。肝臓では，肝細胞の空胞変性，グリソン鞘への顆粒系細胞の集簇が認められた。

病原検索：抗豚痘ウイルスモノクローナル抗体を用いたSAB法で，皮膚ならびに舌の病巣に一致してウイルス抗原が認められた。また，電子顕微鏡観察では皮膚の有棘細胞の細胞質内にボックスウイルス様粒子が認められた。細菌学的検査では皮膚および舌から *Staphylococcus hyicus*，皮膚から *S.aureus* が分離された

診断と討議：組織診断名は豚痘ウイルスによる豚痘性皮膚炎，疾病診断名は先天性豚痘とされた。豚痘ウイルスの子宮内感染による先天性豚痘の症例で，外国でも報告の少ない希な症例である。皮膚病変は有棘細胞の核の空胞化と好酸性の細胞質内封入体に加え，変性壊死病変が強く，これらの病変には他の病原体の関与も疑えるのではとの意見が出された。また，食道の粘膜上皮細胞で核の空胞化が認められたことから，豚痘ウイルスの関与も考えられるのではとの意見も出されたが，抗豚痘ウイルスモノクローナル抗体を用いたSAB法では陽性抗原は認められず，ウイルスの関与は確定できなかった。

2. 山羊関節炎・脳脊髄炎ウイルス感染若齢山羊の右側手根関節における非化膿性骨髄炎を伴う非化膿性関節炎

提出者：高橋幸治（宮城県）

提出標本：山羊の右手根関節

病歴：山羊，シバヤギ，約7～6ヶ月齢，雄，全身麻酔（ペントバルビタールNa）後に放血殺。山羊関節炎・脳脊髄炎(CAE)の発生が確認（2002.8.28）された（独）家畜改良センター長野牧場からシバヤギを導入していたため，本農場で飼養の全個体について抗体検査を実施した（動衛研）。本個体は抗体陽性であり畜主の依頼により鑑定殺が実施された。鑑定殺時には臨床症状は認められなかった。

剖検所見：体重は12kg，両前肢手根関節にて関節腔液が軽度に増量していた。その他，著変は認められなかった。

組織所見：右手根関節では，腱組織の一部にリンパ球を主体とした集簇巣を認め，関節包の滑膜ならびに線維膜には瀰漫性の中程度から重度なリンパ球と形質細胞が浸潤し，また，散在性にリンパ球の濾胞状構造が認められた（写真2）。線維膜には壊死を伴う部分がみられ，滑膜ではリンパ球と形質細胞が浸潤し，滑膜包内には線維素の重度析出と壊死がみられた。また，骨髄には壊死部を中心にしたリンパ球やマクロファージの集簇巣が散見された。肺の小動脈ならびに細気管支周囲には結節状に軽度から中程度のリンパ球浸潤が散見された。

病原検索：ウイルス学的検査では寒天ゲル内沈降反応試験（マエディウイルスの糖タンパク抗原に対する沈降反応）は陽性、ウイルス分離陰性であるが、Nested-PCR法によりCAEウイルス（CAEV）の遺伝子断片が洗浄白血球、関節乳剤、および関節液腔液から検出された。さらに、ダイターミネーター法により検出された遺伝子断片の塩基配列を解析し、既知のCAEVのヌクレオチドとの相同性を比較して同ウイルスと同定した。細菌学的検査は実施しなかった。

診断と討議：組織診断名は山羊関節炎・脳脊髄炎ウイルス感染若齢山羊の右手根関節における非化膿性骨髄炎を伴う非化膿性関節炎、疾病診断名は山羊関節炎・脳脊髄炎とされた。CAEの症状は2～4ヶ月齢の子山羊で見られる致死性の神経症状、2～3歳以降の成山羊で見られる関節炎と成山羊では緩やかな神経症状を呈するタイプがある。本症例は若齢にもかかわらず病理組織学的に関節炎像を認めた症例であった。また、骨髄に非化膿性炎症反応を認め、CAEでは希な所見との意見が出された。

3. 山羊関節炎・脳脊髄炎ウイルス感染山羊の著しいリンパ球浸潤と肺胞内好酸性、物質貯留を特徴とする間質性肺炎

提出者：小島浩一（栃木県）、

播谷 亮、木村久美子（動衛研）

提出標本：山羊の肺

病歴：山羊，日本在来種，雌，5歳。2002年8月，（独）畜産草地研究所にて繋養の山羊1頭に両前肢手根部の軽度腫脹が認められた。山羊関節炎・脳脊髄炎（CAE）を疑い隔離飼育されたが，CAEウイルス（CAEV）の抗体検査は陰性であった。その後，経過観察をしてきたが，同年10月に，削瘦，乳房周囲および上唇部に鶏卵大～手拳大の腫瘍が認められたため鑑定殺した。

剖検所見：削瘦，乳房における多発性膿瘍，上唇における単発性膿瘍，斑状出血を伴う肺炎および左右手根関節の軽度腫脹が観察された。その他著変は認められなかった。

組織所見：気管支，細気管支，動脈周囲および肺胞壁には，中等度～高度のリンパ球浸潤が見られた。肺胞壁は，高度のリンパ球浸潤と型肺胞上皮細胞の過形成により広範囲にわたり肥厚していた（写真3）。免疫組織化学的検査では，濾胞を構成する少数のリンパ球がBリンパ球表面抗原であるCD79a（M7051, DAKO）陽性を呈した以外，大多数のリンパ球がTリンパ球表面抗原であるCD3（M7254, DAKO）陽性を呈した。一方，肺胞腔

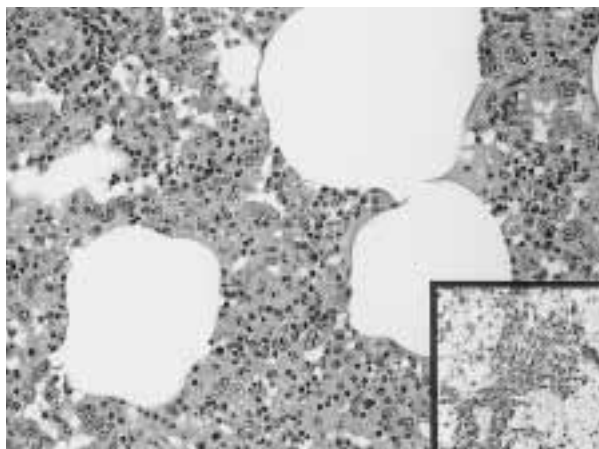


写真3 高度のリンパ球浸潤と型肺胞上皮細胞の過形成により広範囲にわたり肥厚した肺胞壁。HE染色，×200。肺胞壁に浸潤した大多数のリンパ球がCD3（Tリンパ球表面抗原）陽性を呈した。SAB法，×400。

内には，マクロファージ浸潤を伴い，微細顆粒状と硝子様の2種類の好酸性物質の貯留が瀰漫性に観察された。PAS染色では両者とも陽性を示したが，PTAH染色では微細顆粒状物質は陰性であり，硝子様物質は一部陽性を呈した。サーファクタント蛋白A（AB3424, Chemicon International）に対する免疫組織化学的染色法を実施したところ，微細顆粒状物質は陽性，硝子様物質は陰性を呈した。一部の細気管支では軽度の好中球浸潤が観察されたが，免疫組織化学的検査では，この病変に一致して*Pasteurella multocida*抗原（抗*P.multocida* AおよびD家兔血清，動衛研）が検出された。その他，乳房における多発性膿瘍および非化膿性乳腺炎，上唇における単発性膿瘍，左右手根関節における非化膿性関節炎および関節周囲炎が観察された。

病原検索：細菌学的検査により乳房及び上唇の膿瘍より*Arcanobacterium pyogenes*，肺炎病巣より*P.multocida*が分離された。ウイルス学的検査では，剖検時血清を用いてCAEVに対する抗体検査をゲル内沈降反応により実施したところ，微弱陽性反応が確認された。

診断と討議：組織診断名は，山羊関節炎・脳脊髄炎ウイルス感染山羊の著しいリンパ球浸潤と肺胞内好酸性物質貯留を特徴とする間質性肺炎，疾病診断名は，*A.pyogenes*感染による多発性膿瘍を伴った山羊関節炎・脳脊髄炎とされた。本例の肺病変は，CAEの肺病変として報告されているものと一致したが，今回，免疫組織化学的検査により，浸潤したリンパ球の大多数がTリンパ球であることが新たに確認された。このことから，病

変形成には細胞性免疫応答が関与していることが推察された。討論では，肺胞内への好酸性物質の貯留について，肺胞蛋白症と称するのが適当ではないかとの意見があった。しかし，人の肺胞蛋白症では，肺胞内に貯留した好酸性物質は顆粒状を呈し，肺胞壁では細胞浸潤は観察されないと記載されているなど，本症例の所見と相違点があるため，この用語を本症例に適用するのは不適切と判断された。また，肺胞上皮細胞内に封入体様の好酸性物質が観察されたという指摘があったが，これはマエディ・ピスナの肺炎で観察される細胞質内封入体と形態的には類似しているが，本態は不明であるとされた。*P. multocida*の肺病変への関与については，好中球浸潤が軽度であることと，一部細気管支のみに陽性抗原が検出されたことから，軽度であると考えられた。

4. 15日齢の子豚心臓に認められた幼若細胞の増殖を伴う化膿性心筋炎

提出者：中嶋宏明（山形県）

提出標本：豚の心臓

病歴：豚，交雑種，15日齢，雄，肉用。2002年9月17日に娩出された12頭のうち，約1週間で6頭が死亡した。10月1日に原因究明のため鑑定殺を実施した。

剖検所見：心筋ならびに脾臓において，び慢性の巣状結節が密発していた。その他，心嚢水の増量とフィブリン析出，および腎臓の点状出血がみられた。

組織所見：心臓では，筋層において中等度の心筋の変性・壊死と好中球ならびにマクロファージを主体とする中等度～重度の細胞浸潤が層状～び慢性に多数認められた。病変部には中等度の結合組織増生がみられた。変性・壊死部位の心筋では，中型～大型の明るい核をもつ弱酸性の細胞質を呈する幼弱細胞が多数観察された（写真4）。幼弱細胞はPTAH染色陰性であった。心外膜下組織ならびに心筋層の結合組織においてもリンパ球ならびに好中球を主体とする軽度～中等度の細胞浸潤と線維芽細胞の増生が認められた。肝臓では微小膿瘍が多数観察され，また髄外造血が認められた。肝リンパ節では濾胞リンパ球の中等度～重度の減少がみられた。脾臓では赤脾髄において髄外造血がみられ，白脾髄ではリンパ球の中等度～重度の減少が認められた。気管支リンパ節ならびに鼠頸リンパ節では辺縁洞と小柱洞において軽度～中等度の好中球浸潤が散見された。腸間膜リンパ節はリンパ濾胞の軽度腫大がみられ，体表リンパ節はリンパ球の軽度減少が認められた。大脳では皮質と髄質の両方に好中球を主体とする中等度～重度の細胞が巣状～層状に観

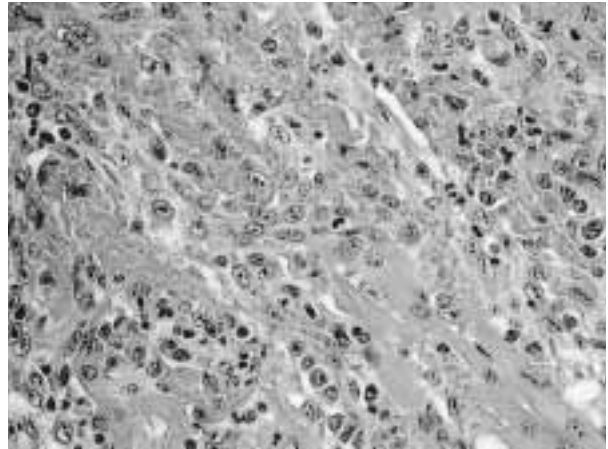


写真4 心筋変性部位に認められた中型～大型の明るい核をもつ弱酸性の細胞質を呈する幼弱細胞の浸潤。HE染色，×400。

察され，大小血管においては好中球を主体とする多層の囲管性細胞浸潤がみられた。腎臓，肺，骨格筋，および膀胱には著変は認められなかった。

病原検索：大腸菌毒素検査（十二指腸内容物由来）では，LT，ST，VT，eaeAおよびinvのいずれも陰性であった。豚コレラウイルスの分離，プタサーコウイルス2型ならびに豚繁殖・呼吸障害症候群ウイルスのPCR法，およびオーエスキー病ウイルスの抗体検査のいずれも陰性であった。また，心臓における抗PCV2抗体を用いた免疫組織化学的染色法は陰性であった。

診断と討議：変性・壊死部位の心筋において多数認められた細胞は幼弱細胞の特徴を呈していたことから，本症例は幼若細胞の増殖を伴う化膿性心筋炎と診断された。原因は特定されなかったが，心臓と同様の好中球浸潤が大脳において認められ，これらは新生子期に形成された病変と推察された。

5. 汎動脈炎および壊死性乳房炎が併存した搾乳牛の1例

提出者：田村 貴，清宮幸男（岩手県）

提出標本：牛の乳房および腎臓

病歴：ホルスタイン種，7歳，雌。2003年5月23日から26日にかけて，搾乳牛48頭を飼養するスタンション牛舎において3頭が乳房炎に罹患し，1頭は発病3日後に死亡した。病牛は40.0 の発熱，食欲不振ないし廃絶，泌乳の停止および罹患乳房からの化膿性滲出物の排泄を示した。当該牛は発病4日後に起立不能に陥り，抗生物質等による治療の効果が得られず，発病18日後に剖検に供された。発病した3頭は互いに近接する牛床に存在し，敷料としてオガクズが使用されていた。

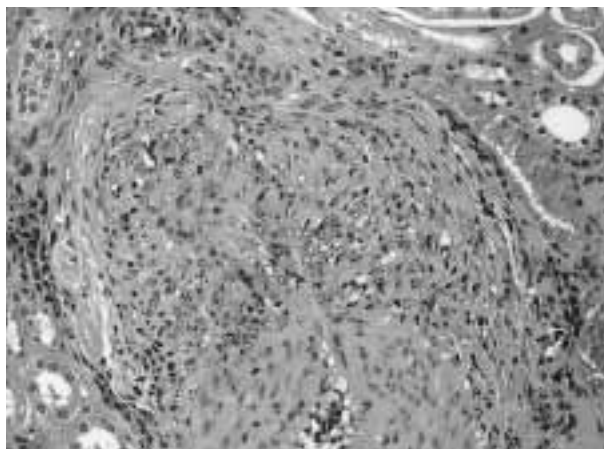


写真5 単核細胞および線維芽細胞の顕著な浸潤を伴い壁全層の壊死が認められる動脈炎（中期病変）。HE染色，×200。

剖検所見：右側後区乳房は腫大し硬化していた。剖面上、鶏卵大から手拳大の黄白色を呈する壊死巣が散在し、壊死巣周囲に増生した結合組織により正常域との明瞭な境界を有した。その他、筋間織の膠様浸潤ならびに結合組織の増生を伴う左側大腿筋の変性および壊死、両側手関節を被う皮膚の壊死および皮下織の膠様浸潤、ならびに舌に小豆大の潰瘍がみられた。

組織所見：主要な組織学的変化は右側後区乳房および全身諸組織に分布する小型ないし中型の動脈に観察された。同分房には、多数の小葉に及ぶ広範囲の凝固壊死巣が観察された。凝固壊死巣は好中球浸潤層により縁取られ、その外層にはリンパ球、形質細胞および組織球の浸潤を伴う膠原線維の増生がみられた。壊死巣内には漿液線維素性滲出物により拡張した小葉間結合組織および腺房間組織、小静脈、毛細血管およびリンパ管の線維素性血栓ならびにグラム陰性小桿菌の集簇が存在した。壊死巣辺縁部に位置する乳管は多量の線維素化膿性滲出物を容れ、上皮細胞は剥脱、過形成および重層扁平上皮化生を示した。内腔の滲出物が器質化された乳管もみられた。他の分房では腺房への軽度な好中球浸潤が認められた。動脈炎が腎臓、第一胃から直腸に至る消化管および腸間膜に頻発し、乳腺、肝臓、心臓、副腎、下顎腺、胆嚢、膀胱、気管、骨格筋、硬膜等の全身諸組織にも存在した（写真5）。様々な病期を示す動脈炎が同一標本上に観察された。すなわち、初期病変は内皮細胞の腫大、内膜および中膜のフィブリノイド変性ならびに動脈壁全層への好中球および単核細胞の軽度な浸潤、中期病変は単核細胞および線維芽細胞の顕著な浸潤を伴う壁全層の壊死、ならびに後期病変は壁の線維化および外膜への単核

細胞および形質細胞の浸潤により特徴づけられた。内弾性板の変性、断裂および消失が初期病変からみられ、病期の進行に伴い重篤化した。その他、肝臓の多発性巣状壊死、第四胃粘膜のびらんおよび髄外造血がみられた。

病原検索：右側後区乳房の病変部より *Klebsiella pneumoniae* が分離された。

診断と討議：*K. pneumoniae* 乳房炎および汎動脈炎と診断された。汎動脈炎はフィブリノイド変性がみられること、および同一標本上に様々な病期の病変が存在することから型アレルギーとの関連が疑われ、今後、病巣内における免疫グロブリンの存在の有無について免疫組織化学的に検討する必要がある。

6. 高度の住肉胞子虫寄生による非化膿性心筋炎

提出者：阿部由香（秋田県）

提出標本：牛の心臓

病歴：牛、ホルスタイン種、21ヶ月齢、雌。2002年6月20日、自家産未經産牛が胎齢約6ヶ月で流産した。妊娠期間中から食欲不振を示し、流産後はケトース様症状を呈した。その後、四肢と尾に脱毛と発赤を呈し加療するが効果なく、予後不良のため安楽殺を実施した。当該農場では、同年6月から7月にかけて自家産初産牛2頭が流死産後に弊死し、うち1頭は本症例と同様の症状を呈していた。

剖検所見：眼瞼、下顎部から頸部および乳房皮膚に発疹・腫瘤が認められた。その他、著変は認められなかった。

組織所見：心筋では、筋線維内に高度に住肉胞子虫のザルコシスト寄生を認め、間質に軽度のリンパ球浸潤を認めた（写真6）。骨格筋では、筋線維内にザルコシスト寄生を認め、一部筋線維の硝子様変性と単核球細胞の浸潤を認めた。その他、舌ならびに食道の横紋筋線維内にも、ザルコシスト寄生を認めた。脳では単核細胞による困管性細胞浸潤、グリア結節および神経食現象を軽度に認め、ザルコシスト寄生も認めた。他に眼瞼皮膚に線維乳頭腫が認められた。

病原検索：抗 *Sarcocystis* 血清を用いた免疫組織化学染色法では心筋のザルコシストに陽性反応が見られた。脳における抗 *Toxoplasma gondii* 血清と抗 *Neospora caninum* 血清を用いた免疫組織化学的染色法は陰性であった。電子顕微鏡観察において、心筋のザルコシストのシスト壁は薄く、小さな突起を有していた。

診断と討議：間質における軽度なリンパ球浸潤とシスト壁が壊れた住肉胞子虫に対するマクロファージ等の応

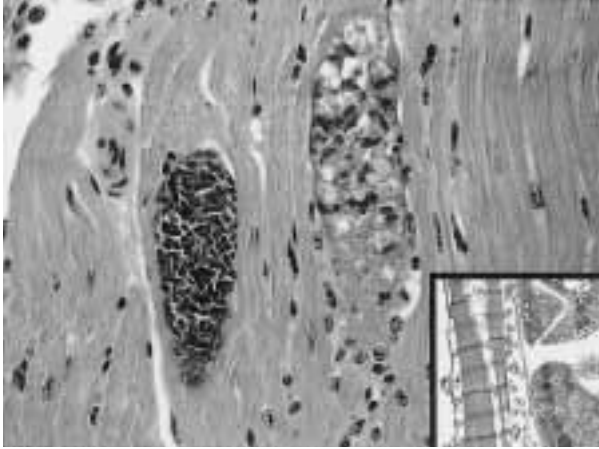


写真6 心筋に認められた住肉胞子虫のザルコシスト寄生。シスト壁が壊れた住肉胞子虫に対してマクロファージ等の細胞応答が認められる。(挿入写真)小さな突起を有する薄いシスト壁。透過型電子顕微鏡写真，×5,000。

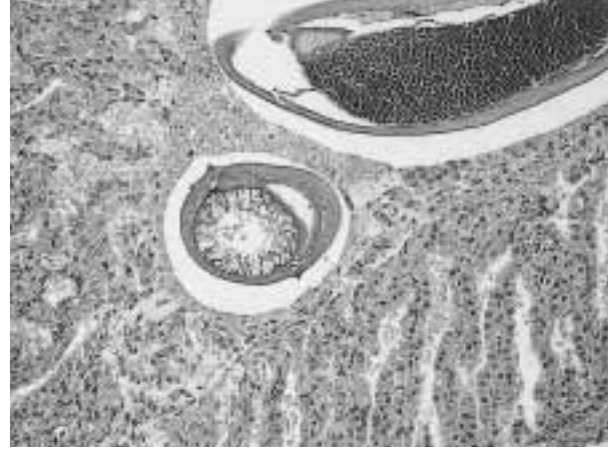


写真7 腺胃に寄生した*Tetrameres fissispina*。HE染色，×100。

答が認められたため組織診断名は高度の住肉胞子虫寄生による非化膿性心筋炎とされた。電子顕微鏡観察において，シスト壁に小さな突起を有することから，*Sarcocystis cruzi*と同定された。牛に寄生する住肉胞子虫は*S. cruzi*と*S. hirsuta*と*S. hominis*の3種であるが*S. cruzi*は他の2種よりシスト壁が薄く，大きさも500 μmと微小であり組織所見でおおよその検討がつけられる。免疫組織化学的染色法では3種に交差反応が認められるため，同定には電子顕微鏡観察が有用である。

7. ドバトにみられた*Tetrameres fissispina*症

提出者：矢野 敦史（香川県），
久保正法，谷村信彦（動衛研）

提出標本：ドバトの腺胃

病歴：ドバト，雌。2001年5月7日，右目失明，左肩を損傷した状態で保護された。その後，飼育を続けていたが2003年6月16日に死亡し，ウエストナイルウイルスサーベイランス材料として持ち込まれた。

剖検所見：両足の先端が潰れていた。腺胃表面に2～3mm大の黒色球形の虫体が数個みられ，虫体は粘膜から容易に遊離できた。腺胃内，消化管内に回虫寄生がみられた。

組織所見：陰窩腔を拡張するように雌虫が寄生し（写真7），虫体の中心に消化管，その周囲に無数の虫卵および含子虫卵を容れた卵管がみられた。雄虫は通常の線虫状であり，同じ陰窩腔に雌に寄り添うように寄生していた。虫体のいない粘膜腔内は粘液分泌亢進がみられ，粘膜下織の軽度水腫およびリンパ球の軽度浸潤がみられた。

腺胃腔内に回虫の寄生もみられた。

病原検索：顕微鏡写真から虫卵および含子虫卵の大きさは40～50×25～30 μm，走査型電子顕微鏡による測定から雌虫体の大きさは長さ2.5mm，径1.9mmであった。*Tetrameres*属には*T. fissispina*と*T. americana*があり，前者の雌は長さ1.7～6.0mm，径約1.3～5.0mm，虫卵の大きさは48～56×26～30 μm，後者の雌は長さ3.5～4.5mm，径約3.0mm，虫卵の大きさは42～50×24 μmであることから，*Tetrameres fissispina*と同定した。

診断と討議：組織診断名は*Tetrameres fissispina*寄生の腺胃，疾病診断名は*Tetrameres fissispina*症とされた。腺胃におけるカタル性炎について議論されたが，寄生数のわりに生体反応が乏しいことから共生していると判断され，カタル性炎とされなかった。

8. Corpora amylaceaの見られたクジャクの小脳

提出者：松井安弘（福島県）

提出標本：クジャクの小脳

病歴：クジャク，雄，3才を超過，死亡例。2002年6月3日11時45分に小学校で飼育する1つがいのクジャクのうち，雄一羽が死亡しているのが発見された。同日朝には異常もなく，11時半頃羽をばたつかせ暴れているのを児童らから目撃されていた。下痢等の異常所見は見られず，飼料は市販の鶏用の配合飼料を給与しており，ワクチン等の接種歴はなかった。同居するメスのクジャクに異常は見られなかった。

剖検所見：臓器，骨格筋に著変は認めず，羽毛にハジラムの寄生を認めた。

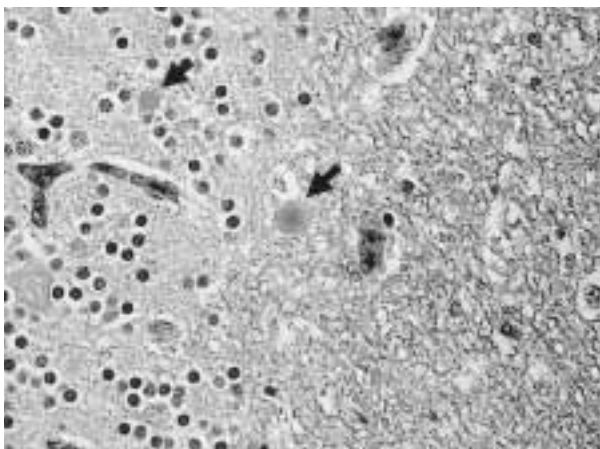


写真8 小脳顆粒層及び髄質に認められたCorpora amylacea（アミロイド小体）（矢印）。HE染色，×600。

組織所見：小脳では顆粒層及び髄質に好塩基性円形の滴状物が散見された（写真8）。同様の滴状物は希に大脳，延髄，脊髄にも見られた。滴状物の染色性状はコンゴレッド陰性，PAS陽性，ムチカルミン陰性，と銀染色陽性，アルシアンブルー弱陽性，トルイジンブルー陽性およびルクソールファーストブルー陰性であった。大脳軟膜に同心円状の大きな石灰化巣が散見された。腎臓では尿管粘膜固有層には単核球系細胞の中等度の浸潤が見られた。心臓では筋線維間に単核球系細胞，偽好酸球の小浸潤巣が散見された。肺では細気管支壁に黒色から帯緑色半透明の結晶状異物を取り込んだマクロファージの集塊が散見された。

病原検索：心臓，肝臓，肺，腎臓，脾臓，脳および腸管内容について細菌学的検査を実施したが，優位菌は分離されなかった。

診断と討議：滴状物は各種染色態度からポリグルコサン小体と考えられた。ポリグルコサン小体はミオクローヌステんかん患者の神経細胞内に見られるLafora小体と，加齢に伴いアストログリア突起内に見られ病的意義を持たないCorpora amylacea（アミロイド小体，類澱粉小体，澱粉様小体）が考えられるが，神経細胞体内に認められないことがGFAP抗体を用いた免疫組織化学的染色法からも裏付けられ，滴状物はCorpora amylaceaと診断された。このクジャクの年齢は定かでないものの，かなり高齢であったことが推察された。

鳥類でのCorpora amylaceaの記載例は少ない。なお，死亡原因の究明には至らなかった。

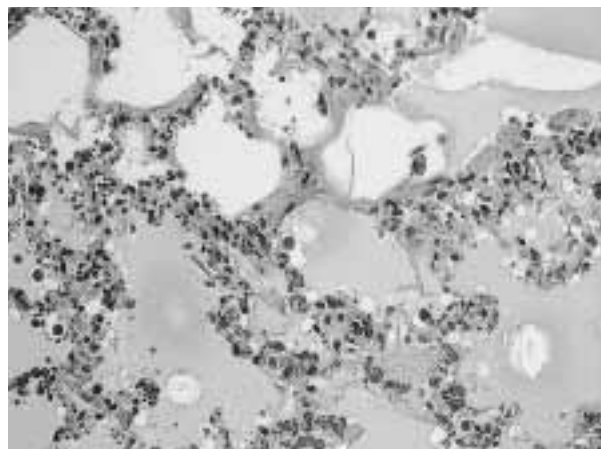


写真9 肺胞内水腫，肺胞上皮細胞の脱落および慢性の硝子膜形成。HE染色，×200。

9. 3-メチルインドール投与牛にみられた急性間質性肺炎

提出者：及川俊徳（宮城県），播谷 亮，
木村久美子，堀野理恵子（動衛研）

提出標本：牛の肺（左後葉）

病歴：牛，ホルスタイン種，3歳，雌。3-メチルインドール（3MI）の牛呼吸器に対する毒性を確認する目的で，0.25g/kgの3MI懸濁液を第一胃に装着したフィステルから投与した。投与後6時間から呼吸数は増加し，48時間では呼吸促迫（90回/分）と強い腹式呼吸が認められた。その後，腹式呼吸は高度となり，投与後53時間目に安楽殺を実施した。

剖検所見：肺全体に軽度の間質性気腫を散在性に認め，境界不明瞭な暗赤色病巣をモザイク状に認めた。肺表面には点状出血を全体に認めた。また，膀胱では母指頭大の出血斑が単在し，その周囲には点状出血が散見された。また体表リンパ節は軽度に腫大していた。

組織所見：肺では軽度～中等度の充うっ血および水腫をびまん性に認めた。病変は特に左後葉で高度であった。肺胞腔内には漿液および線維素が貯留し，軽度～中等度の肺胞上皮細胞の脱落および軽度～中等度の硝子膜の形成をび慢性に認めた（写真9）。また肺胞壁では軽度のマクロファージ浸潤がび慢性に存在した。左前葉では軽度のカタル性気管支炎が散見された。ケラチン（抗牛ケラチン家兎血清，牛脾臓アセトンパウダーで吸収後使用，DAKO）の免疫組織化学的染色法ならびに透過型電子顕微鏡により，肺胞上皮細胞の顕著な脱落が確認された。また，抗ヒトマクロファージマウス血清（CD68 DAKO）の免疫組織化学的染色法により肺胞壁におけるマクロファージの軽度浸潤，サーファクタント蛋白A（AB3424

Chemicon International) の免疫組織化学的染色法により型上皮細胞の軽度増数と脱落が認められた。肺胞腔内にもサーファクタントの貯留を認めた。

その他の所見としては第四胃の粘膜固有層に軽度のリンパ球と形質細胞の浸潤をびまん性に認めた。大脳の線条体および間脳では白質の軽度空胞化が認められた。

病原検索：未実施。

診断と討議：組織診断名は3-メチルインドール投与牛にみられた肺水腫の著しい急性間質性肺炎，疾病診断名は3-メチルインドールの実験投与例(3-メチルインドールによる急性間質性肺炎)とされた。肺病変については，3MIが主として肺胞上皮細胞を傷害し，それに伴い水腫，硝子膜形成および細胞浸潤と起きている像，すなわち間質性肺炎の初期変化であると考えられた。今後はさらに病態の進んだ症例について解析し，病変の転帰について明らかにする必要がある。

10. ハイエナ病様体型を示した牛の大腿骨骨端軟骨の異形成

提出者：大山貴行(岩手県)

提出標本：牛の大腿骨

病歴：牛，黒毛和種，12ヵ月齢，雌，繁殖。2002年7月18日出生，6ヵ月齢時より十字高部の沈下，後躯の發育不良および歩様蹠踉が認められ，著しく症状が顕著化した12ヵ月齢時に病性鑑定を実施した。発生は1頭のみで，当該牛母牛は泌乳能力が低下しており，出生直後から4ヵ月齢時まで人工哺乳を実施し，併せてビタミンAおよびEを含む飼料添加剤を給与した(推定給与総量はビタミンA：505，500IU，酢酸dl- α -トコフェロール：1.005mg)。剖検時，体高115cmおよび十字部高100cmで，日本飼養標準發育計算値に比して，体高はほぼ正常範囲内で成長していたのに対し，十字部高は14cm低下していた。背線は後方に向かい斜傾し，膝関節の伸張は不十分で，常に屈曲しておりハイエナ病様の体型を示していた。

剖検所見：大腿骨は短縮し，骨頭はやや扁平化していた。同部骨端部の剖面において，骨端軟骨板は波状走行して幅は不整で，中央部より骨幹に向け縦方向に走る白色線状病巣が観察された。各関節では関節液の中等度増量が認められた。他臓器では空腸に幅10mm体長1mの




写真10 大腿骨骨頭部の骨端軟骨板中央部は軟骨板が消失し，縦方向に走行する骨梁が形成されていた(写真右側)。HE染色， $\times 40$ 。

条虫1隻の寄生を認め，両眼球水晶体は混濁していた。

組織所見：大腿骨骨頭部の骨端軟骨板中央部は軟骨板が消失し，縦方向に走行する骨梁が形成されていた(写真10)。増殖層における軟骨細胞は減数し，柱状配列は不明瞭で，線維性骨組織が増生していた。アルシアンブルーおよびトルイジンブルー染色において異染性を示す軟骨器質は部分的に不均質，細線維状であった。また乳頭状に軟骨細胞が増生する部分も観察された。石灰化層の骨端側表面および静止層の類骨において破骨細胞および骨芽細胞の腫大および増生が認められた。他臓器では，空腸の固有層から漿膜に瀰漫性の好酸球を主とする炎症細胞浸潤が，水晶体では水晶体上皮細胞の増生および直下実質の顆粒状・好酸性増加を示す変性病変が認められた。

病原検索：有意菌は分離されなかった。

診断と討議：組織診断名は大腿骨骨端軟骨の異形成とされ，疾病診断は不明であった。本病の原因について討議され，臨床症状よりハイエナ病が疑われたが，病理学的所見よりハイエナ病に観察される全身の長骨に病変が認められず，大腿骨にのみ病変が認められたこと，また疫学的にビタミンA過剰投与歴がなかった点から，本病の関与は否定的であるとの意見が出された。本事例は大腿骨の骨端軟骨の部分的閉鎖が観察されたことからハイエナ病様の体型の異常に至ったと思われた。