

牛免ウイルス Fusan 株 Cattle type の病原性および感染牛からのウイルス排泄量の定量化

著者	吉田 和生, 森岡 一樹, 深井 克彦, 播谷 亮, 木村 久美子, 川島 健司, 大橋 誠一, 坂本 研一
雑誌名	動物衛生研究所研究報告
巻	114
ページ	15-25
発行年	2008-01-31
URL	http://doi.org/10.24514/00001780

doi: 10.24514/00001780

牛疫ウイルスFusan株Cattle typeの病原性および 感染牛からのウイルス排泄量の定量化

吉田和生^{1)*}, 森岡一樹¹⁾, 深井克彦¹⁾, 播谷 亮²⁾, 木村久美子²⁾,
川畷健司³⁾, 大橋誠一¹⁾, 坂本研一¹⁾

(平成19年8月7日 受付)

Pathogenicity of the rinderpest virus Fusan strain cattle type and quantitative analysis of the excretion from the virus infected cattle

Kazuo YOSHIDA^{1)*}, Kazuki MORIOKA¹⁾, Katsuhiko FUKAI¹⁾, Makoto HARITANI²⁾,
Kumiko KIMURA²⁾, Kenji KAWASHIMA³⁾, Seiichi OHASHI¹⁾ & Kenichi SAKAMOTO¹⁾

牛疫ウイルスFusan株Cattle typeを黒毛和牛に接種しその病原性を調べたところ、体温の推移、臨床症状および病理所見は1940年代に実施された感染実験で得られた結果と同様であり、本株が当時と同じ病原性を保っていることが確認された。また、本株に対するrealtime PCRのプライマーおよびプローブを開発し、感染牛の鼻汁および糞便乳剤における単位容量当たりのウイルスの排泄量を調べた。その結果、排泄は両者とも下痢が始まる接種後66時間から起こり、両者の総排泄量は接種後120時間が最も多かった。それぞれの排泄量比は接種後114時間、120時間および126時間でそれぞれ7倍、24倍および65倍で全ての期間で糞便からの排泄量が多かった。以上のことから牛疫ウイルスの伝播において糞便が重要な感染源になることが示唆された。

はじめに

牛疫ウイルス (rinderpest virus) は *Paramyxoviridae* (科) *Paramyxovirinae* (亜科) *Morbillivirus* (属) に含まれる。本ウイルスが原因の牛疫 (rinderpest) は現在ではアフリカで散発的に発生するのみで、2010年を目途にFAOに

よって撲滅計画が策定されている。しかし、*Morbillivirus* (属) に含まれる小反芻獣疫ウイルス (peste des petits ruminant virus) が原因である小反芻獣疫は西アフリカに限定されていたが、近年では東、中央および西アフリカ、中近東、南アジアまで拡大している。牛疫ウイルスは牛、水牛、緬羊、山羊、豚などに感染するが、致死的な症状を示すのは牛および水牛である。一方、小反芻獣疫は牛、綿羊、山羊、豚などに感染するが、致死的な症状を示すものは緬羊および山羊である。互いのウイルスはCF反応やゲル内沈降反応で交差反応を示し、類症鑑別が重要となる。今回用いた牛疫ウイルスである牛系牛疫毒釜山系 (rinderpest virus Fusan strain cattle type (B)) は最後に保存されている真空凍結乾燥アンプルが約40年経過していること、その保存数が少なく診断・予防研究

- 1) 動物衛生研究所国際重要伝染病研究チーム
- 2) 動物衛生研究所細菌・寄生虫病研究チーム
- 3) 動物衛生研究所環境・常在疾病研究チーム (現: 農林水産省技術会議事務局研究調査官)

* Corresponding author; Mailing address: Kazuo YOSHIDA, Research Team for Exotic Diseases, National Institute of Animal Health, 6-20-1, Jyosuihoncho, kodaira Tokyo 187-0022, JAPAN
Tel : 042-321-1441 Fax : 042-325-5122
E-mail : yoshidak@affrc.go.jp

開発に用いることができないことから牛系牛疫毒釜山系の牛継代および維持保存を最大の目的として、あわせて病原性の確認、RT-PCRによるウイルスの排泄時期、およびrealtime PCRを用いた牛疫ウイルスの排泄量の定量化を行ったので報告する。

材料および方法

感染実験

牛疫ウイルスは牛系牛疫毒釜山系ウイルス (rinderpest virus Fusan strain cattle type (B) ; C-67-2) を用いた。1946年4月までに朝鮮牛にて約1000～1500代継代された後、九州支場にて黒毛和種で83代、ホルスタイン種で48代継代の後、赤穂支場にて黒毛和種で64代、本場 (小平) にて黒毛和種で23代の合計218代継代されたもので、1967年にリンパ節10%乳剤を真空凍結乾燥したものである。そのアンプル2本を精製水にて溶解後、リン酸緩衝液 (PBS) で3.5倍希釈し、7mlを黒毛和種 (2ヶ月齢、体重80kg) 1頭の皮下に接種した。1日2回の体温測定、鼻汁および糞便の採集、症状の観察を行った。体温の下降とともに安楽死させ、病理解剖を行うとともに、腸管リンパ節および脾臓を摘出し、10%乳剤を真空凍結乾燥して保存用とした。(動物実験倫理委員会承認番号第658号) RT-PCRおよびrealtime PCR

ウイルスの排泄時期および牛疫ウイルスの排泄量の定量化のために、経時的に採集した鼻汁および糞便でRT-PCRおよびrealtime PCRを行った。鼻汁はぬぐい液をPBSで希釈し20%希釈液として、糞便はPBSで10%乳剤とした。それぞれ200 μ lを用いHigh Pure Viral RNA Kit (Roche) にてRNAを抽出し、RT-PCRには5 μ l, realtime PCRには1 μ lを用いた。RT-PCRのプライマーはN遺伝子をコードする領域についてFORSYTHらの方法に従い、プライマーはフォワード (N1 : 5'-ACAAACCNAGGATTGCTGAAATGAT-3') およびリバース (N2 : 5'-CTGAA (T/C) TTGTTCTGAA (T/C) TGAGTTCT-3') を用いた¹⁾。その反応はGeneAmp thermal cycler 9700 (ABI) を用い、行程1 : 1サイクル、50 $^{\circ}$ Cで30分、94 $^{\circ}$ Cで2分、行程2 : 35サイクル、94 $^{\circ}$ Cで30秒、55 $^{\circ}$ Cで30秒、68 $^{\circ}$ Cで45秒、行程3 : 1サイクル、68 $^{\circ}$ Cで7分のプログラムにて行った。PCR産物は1.5%アガロースゲルにて電気泳動し、エチジウムブロマイドにて染色後、紫外線にて観察した。一方、realtime PCRはTaqMan法を行った。プライマーおよびプローブを設計するためにFタンパクをコードする領域をPCRを用いたダイレクトシーケン法で確認し、Primer Expressソフトウェア (ABI)

を用いてプライマーおよびプローブを設計した。TaqMan One-Step RT-PCR Kit (ABI) を使用し、プライマーはフォワード、リバースとも400nM、プローブは309.4nMの濃度を用い、行程1 : 1サイクル、48 $^{\circ}$ Cで30分、95 $^{\circ}$ Cで10分、行程2 : 95 $^{\circ}$ C、15秒、60 $^{\circ}$ C、1分でPRISM 7000 (ABI) にてrealtime PCRを行った。また、ウイルス量の検量線を作製するためにウイルスRNAをHigh Pure Viral RNA Kitにて精製後、分光光度計にて260nmおよび280nmの波長で測定し、段階希釈して同様にrealtime PCRを行った。

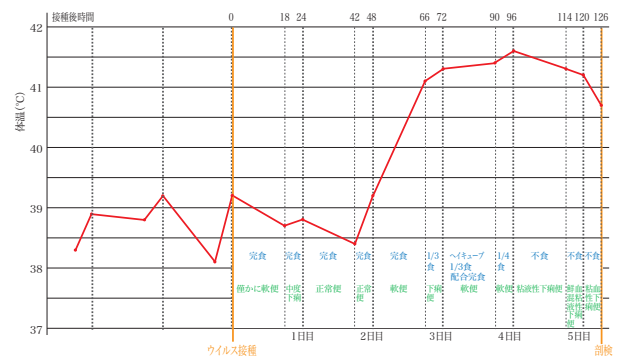


図1 体温の推移と症状

結果

症状および剖検

体温と症状を図1にまとめた。接種後66時間後では急激に体温が上昇し41.1 $^{\circ}$ Cを示し、食欲の減退、若干の下痢を示した。その後、体温の上昇を続け、96時間後では41.6 $^{\circ}$ Cまで上昇した。その時期では食欲も通常の4分の1程度となり、便は軟便を示した。114時間後では体温は41.3 $^{\circ}$ Cまで下降した。食欲は廃絶し、粘液性下痢便および膿性の鼻汁が観察された。120時間後ではさらに若干体温が下降し、食欲は廃絶、粘液性下痢便に血塊が混入し、横臥し弓なりの姿勢を取るようになった。126時間後では体温が40.7 $^{\circ}$ Cまで急激に下がり、粘血下痢便と変化した。膿性鼻汁は続いて観察されたが、眼瞼の浮腫および膿性の流涙は特に観察されず、若干の充血のみであった。口腔内では歯肉に潰瘍が形成されていた (写真1, 2, 3, 4, 5)。1940年代後半の感染実験では体温の急激なる下降後1日以内に死亡する例があることから、接種後126時間後に安楽死させ病理解剖を行った。

病理解剖において、胸腔および腹腔を開くとその内部はこれと言った病変も見あらず、正常な状態であった。消化器系では口腔内で歯肉、口腔底、頬前庭、口蓋、

舌根部など粘膜上皮に潰瘍または充血等の病変が散見された(写真6, 7, 8, 9, 10, 11, 12)。食道, 第一胃, 第二胃では特に病変は見られなかったが, 第三胃では若干の筋状の赤色化病変が見られた(写真13, 14)。第四胃では殆どの粘膜が充血しており, 拡大するとその表面は白色の不正形壊死斑が観察された(写真15, 16)。十二指腸は部分的に充血象が観察され, 続く空腸の十二指腸近位も同様な病変が観察された(写真17, 18, 19, 20)。空腸の回腸近位および回腸では高度に充血し, 腫脹していた(写真21, 22)。盲腸ではさらに重篤で, 充血の他, 無数の点状出血として観察され, 内容物も赤色を呈していた(写真23, 24)。結腸および直腸においては粘膜皺壁頂上部に充血が集中し, その程度は直腸より結腸の方が重篤であった。また, 内容物には血塊が観察された(写真25, 26, 27, 28)。肛門部においても高度な充血が見られた(写真29, 30)。その他, 肝臓では若干の黄変が観察され, 胆嚢は胆汁が充滿し, 著しく膨大していた(写真31)。呼吸器系では鼻腔が高度に充血腫脹し, 赤色と呈するとともに膿様の滲出物が観察された(写真32, 33)。気管では特に充血は観察されなかったが, 肺では暗赤色の出血斑が観察された(写真34, 35)。リンパ系では腸間膜リンパ節で若干の肥大が観察された。また, 盲腸リンパ節髄質に出血像が観察されたが(写真36, 37), 脾臓での異常は確認できなかった。泌尿生殖器系では腎には特に異常は認められなかったが, 膣において出血斑が認められた(写真38, 39)。

RT-PCR

経時的に採集した糞便および鼻汁のRT-PCRの結果を図2に示す。糞便および鼻汁とも接種後66時間から特異的なバンドが観察された。鼻汁の接種後66時間のバンドの濃度は糞便より薄い。接種後72時間は逆であり, その量を判定することはできなかった。

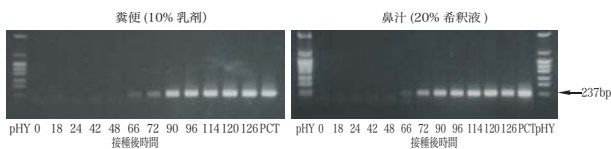


図2 RT-PCR

realtime PCR

設計されたプライマーおよびプローブを図3に示す。これらのプライマーおよびプローブを用いてrealtime PCRを行ったところ, 糞便および鼻汁とも図4のように接種後48時間まではウイルス遺伝子の検出はできないが, 66時間後から検出可能となった。糞便では接種後120時間が

real-time RT-PCR

TaqMan One-Step RT-PCR (ABI)

Forward Primer 5'-CGACAAGCAGGTCAGAAATGA-3'

Reverse Primer 5'-CGCAGGCACCAATTCATTG-3'

TaqMan Probe

5'-FAM-CCTGGCGGTCCAGGGTGTCCAAGATTACATC-TAMRA-3'

図3 real-time PCRのプライマーおよびプローブ

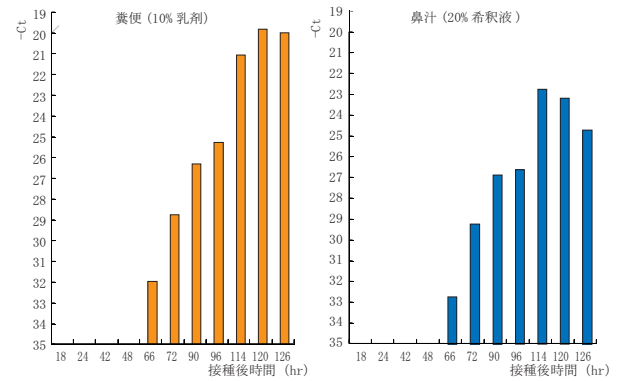


図4 real-time PCRの糞便および鼻汁の比較 (サイクル数)

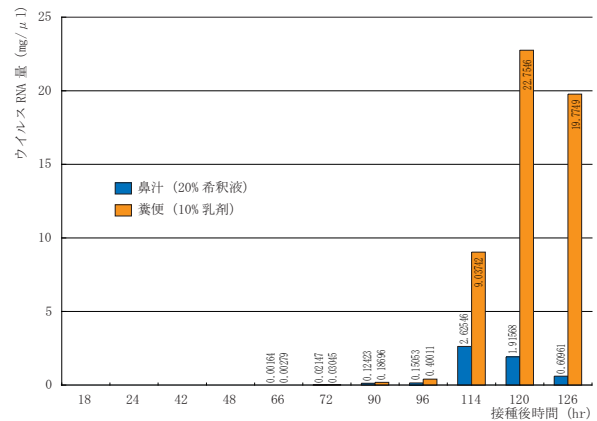


図5 ウイルスRNA量の比較

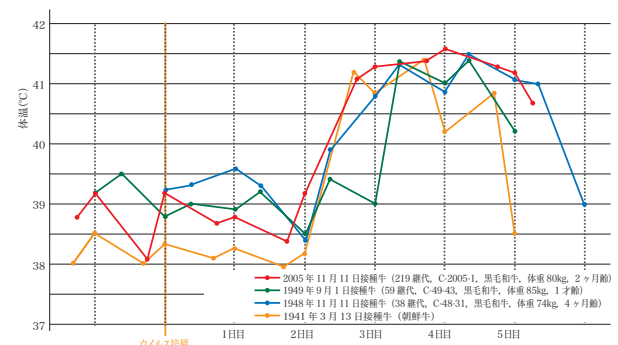


図6 体温の比較

ピークとなり, 鼻汁では114時間後がピークであった。ウイルスRNAを100ng/1μlに調製し, 10倍段階希釈した後, realtime PCRを行った検量線をもとに糞便および鼻汁のウイルスRNA量を計算した(図5)。接種後検出された時間では全て鼻汁より糞便からの検出量が多かった。特に, 114時間以降ではそのレベルは顕著であった。

考 察

1941年の朝鮮牛³⁾, 1948年および1949年の黒毛和牛を用いた感染実験での体温の推移をそれぞれ図6に示した。福所金松らの8頭の黒毛和牛を用いた1948～1949年の感染実験で, 体温の上昇は2～3日で見られ, 最高体温は40.9～42.2℃を示したことが報告されている²⁾。今回の実験では体温の推移は, 非常に似たものであり, 体温の上昇時期および下降時期も殆ど同じものであった。さらに, 食欲減退, 廃絶および下痢の時期など殆ど同じであった。

病理解剖所見では, 中村稔治が1947年に多数の剖検からの特徴を頭部諸粘膜の病変, 消化管の病変, 肝臓の変化, および腹腔内の所見に分けて述べている。その病変は次の通りである。①頭部諸粘膜の病変では眼瞼の腫脹および結膜の充血, 口腔では舌, 歯齦, 歯根部, 軟硬口蓋, 咽頭部に充血, 水疱形成, 上皮壊死, 義膜または爛斑形成が主であり, 水疱は始めは灰白色で, やがて表層の上皮が壊死して淡褐色となり, 隣接したものが互いに融合して周辺の不規則な斑状をなし, 壊死上皮が剥離するに及んで赤い下部組織が露出して爛斑を形成する。②舌根部, 咽頭部, 軟口蓋垂部では比較的篤篤で, 口腔内の他部で変化が見られない時にもこれを認めることがある。③消化管の病変では食道, 第一胃, 第二胃, 第三胃では通常は肉眼的病変は認めないが, 第四胃では粘膜全体的に充血し, 橙色, 赤色, 暗赤色, 暗紫色を呈し, 雛壁には不正円形の灰白色の上皮壊死斑が見られ, さらに壊死上皮の乾酪様に変化してできた義膜, また, これらの壊死上皮や義膜の剥離によって生じた潰瘍が認められる。④小腸では全体的または部分的に充血潮紅し, 無数の点状出血や稍大きな出血が所々見られる。大腸では小腸に類するが, 多くの場合軽い。しかし盲腸は比較的病変が強く, 直腸においては縦縞の雛壁に沿って縞状の出血を見る。肝臓の変化では必発的に黄色みを帯び, 胆嚢は常に著しく膨大し, 本病の重要特徴の1つである。⑤腹腔内の所見では脾臓を含み, 生前における高熱性の激烈な経過に対してその清浄さに意外な印象を受ける。この状態において, 変色した肝臓と膨大した胆嚢を見る時には牛疫に対する大きな嫌疑がかかる。⑥その他, 腸間膜リンパ節の出血, 腎の混濁腫脹または脂肪変性, 鼻腔の高度な充血腫脹と粘稠膿様物の付着, 咽頭や気管および気管支の著しい潮紅出血, 腔粘膜の線状または瀰散性の潮紅等が見られる⁴⁾。

以上の中村らの報告に対して, 今回の実験で頭部諸粘膜の病変では歯肉, 頬前庭, 舌根部, 軟口蓋, 咽頭

部に記載と同様な病変が観察され, 消化管の病変でも通常は肉眼的病変を認めない第3胃で若干の病変を認めたことを除いて, 同様な病変が観察された。点状出血部は盲腸に観察され, 盲腸は比較的病変が強いとの中村らの記載と完全に一致する。また, 肝臓の変化および腹腔内の所見においては殆ど中村らの記載と同じ所見であった。その他には肺の出血性病変が観察され, 腸間膜リンパ節の出血, 鼻腔の高度な充血腫脹と粘稠膿様物の付着, 腔粘膜の瀰散性の潮紅等が観察された。これらの病変は比較的初期の病変であることが考えられ, また, 今回実験に用いた黒毛和牛が1頭ではあるが, 1940年代またはそれ以前に確認されている病変と何ら変わったところは見られず, 当時と病原性がそのまま保存されていた。

RT-PCRおよびrealtime PCRの結果から糞便および鼻汁とも接種後66時間から牛疫ウイルス特異的の遺伝子が検出された。これは発熱と同時にウイルスが排泄され始めたことを伺わせる。発熱のピークに向かってウイルスの量は増加し, 鼻汁では114時間後, 糞便では接種後120時間がピークとなり, 体温が下降し始めた時が最もウイルスを排泄していたことが明らかとなった。その後体温の下降とともにウイルス量は減少した。糞便と鼻汁の遺伝子量を比較すると, 出発材料の濃度は鼻汁が20%, 糞便が10%であることから, 糞便のウイルス遺伝子量は鼻汁の2倍量を含むこととなり, 接種後114時間では鼻汁の約7倍, 120時間では約24倍, 126時間では約65倍ものウイルスを排泄していることになる。従って, 牛疫の感染経路にとって, 糞便は最も重要なものとなることが推察される。中村稔治はHORNBYの実験の引用で, 多量のウイルスを餌食させても一部の牛が感染するのみであったが, 気道では確実に感染を起こしたこと, 中村稔治らが行った実験で, 2～30gの感染脾臓片を多数の朝鮮牛に餌食させてもその一部が発症したのに対し, 感染リンパ節組織の乾燥粉末1～2mgを鼻孔に向けて噴射した場合は確実に発症したこと, さらに, 健康牛への感染は特に病牛が下痢を発した場合には殆ど必発的であることをもとに, 牛疫ウイルスの自然感染の主要門戸は呼吸器粘膜で, ウイルスを濃厚に含む下痢便飛沫の吸入によるものが多いと考察している⁵⁾。本実験結果は排泄物での糞便中のウイルス量が非常に多いことを明らかとしたもので, 上記考察を確認し, これを証明したものである。

終わりに

牛疫は世界で最も経済的被害をもたらす, 最も恐れられた家畜の伝染病であるが, それが過去の伝染病のよ

うに、その流行地域は激減した。それには蠣崎千晴および共同研究者たちの世界で最初の牛疫不活化ワクチン、中村稔治および共同研究者たちの牛に対して世界で最も安全な家兎化鶏胎化弱毒生ワクチンが担った役割は極めて大きいものがある。先人達の偉業により東アジアにおける本病撲滅の端緒となった牛疫ウイルス、牛系牛疫毒釜山系を用いた感染試験により、半世紀を越えてその病原性、伝播様式を確認するとともに、RT-PCRほか、realtime PCRといった新しい検出方法が本病の診断に応用できることを確認した。

引用文献

- 1) Forsyth, M.A., Parida, S., Alexandersen, S., Belsham, G.J.: Rinderpest virus lineage differentiation using RT-PCR and SNAP-ELISA. *J. Virol. Methods*, 107, 29-36 (2003)
- 2) Fukusyo, K., Ishii, S., Takamoto, H.: Comparative study on infectiosity to rinderpest of Japanese black and Holstein-Friesian cattle with complement fixation reaction. *Bull. Nat. Inst. Anim. Hlth.*, 26, 35-39 (1953)
- 3) 中村稔治, 福所金松, 黒田定男: 朝鮮牛ニ於ケル家兎継代牛疫毒共同接種ニ関スル実験的研究. *日本獣医学雑誌*, 5, 455-477 (1943)
- 4) 中村稔治: 牛疫, 1-30 (1947)
- 5) 中村稔治: 「牛疫」. 家畜伝染病 (越智勇一監修). 397-406, 南江堂, 東京 (1961)

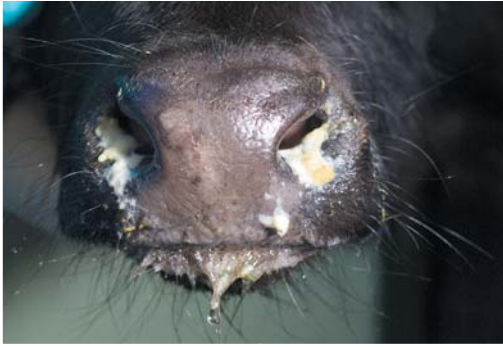

写真1 膿性鼻汁, 接種後 114 時間

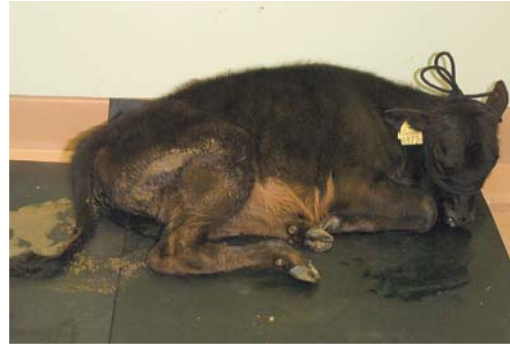

写真2 弓姿勢および下痢, 接種後 120 時間

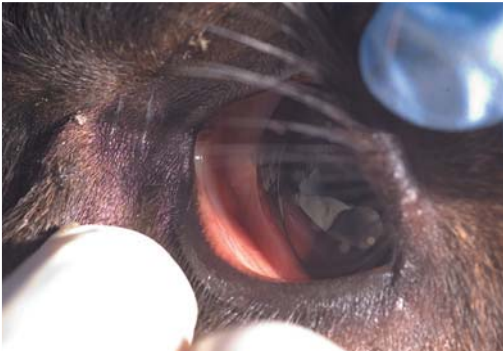
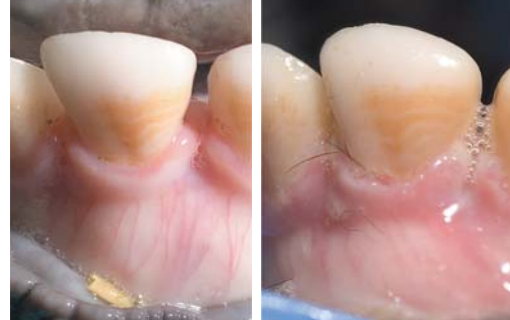

写真3 眼瞼結膜および眼球結膜, 接種後 126 時間



接種後 96 時間 接種後 126 時間
写真4 歯肉の変化 126 時間では糜爛が観察される



接種後 114 時間 接種後 120 時間 接種後 126 時間

写真5 糞便の変化 120 時間後では血塊が混入し, 126 時間では全体に赤色を帯びている

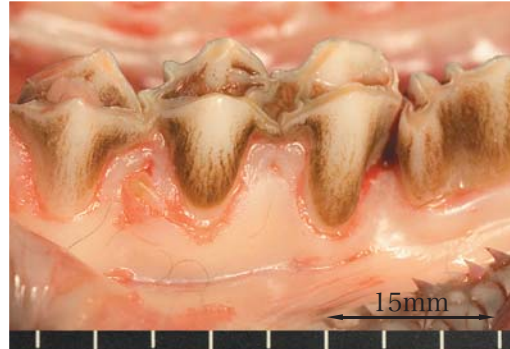

写真6 歯肉の糜爛

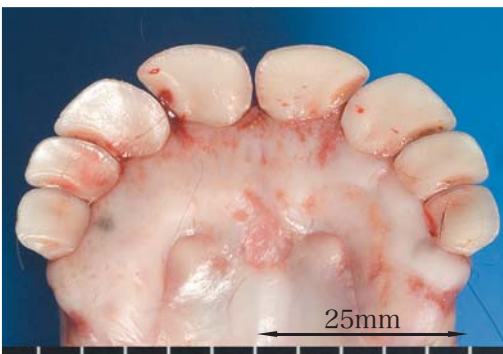

写真7 口腔底および歯肉の糜爛

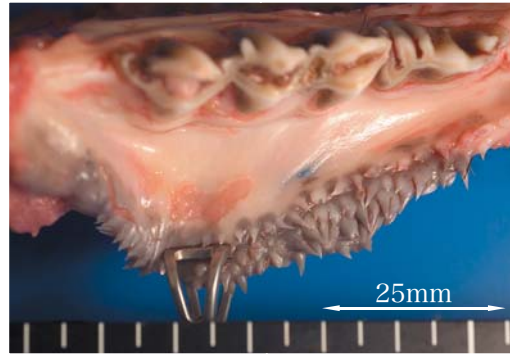


写真8 歯肉および頬前庭の糜爛

時間表示のないものは接種後 126 時間後の解剖写真

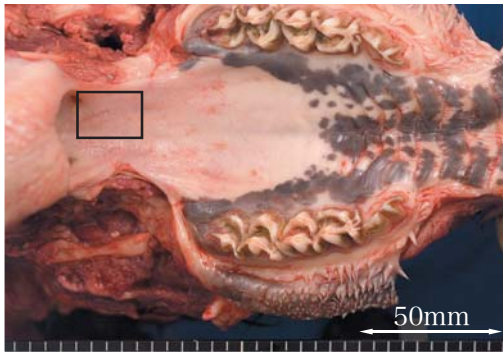


写真9 口蓋 糜爛

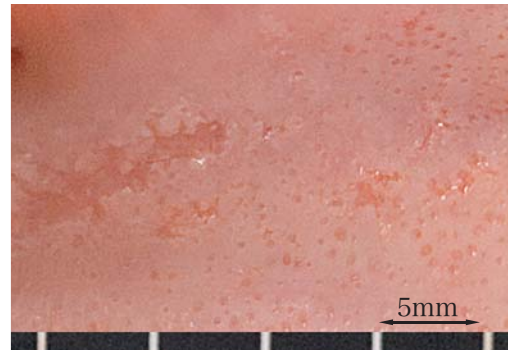


写真10 口蓋 (左□の拡大)

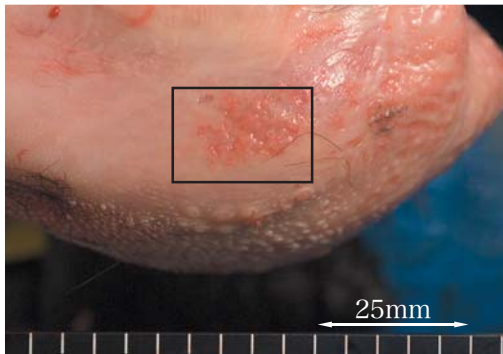


写真11 舌根部 糜爛

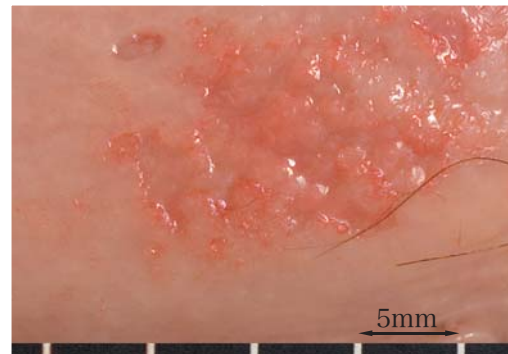

写真12 舌根部 (左□の拡大)

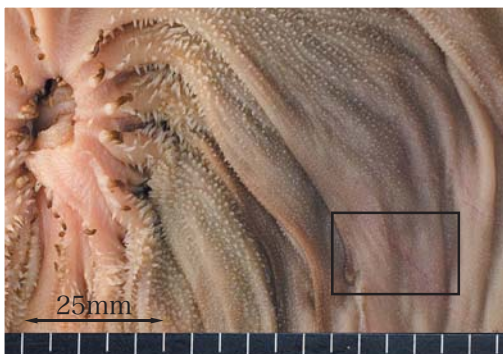

写真13 第三胃 部分的な赤色化病変

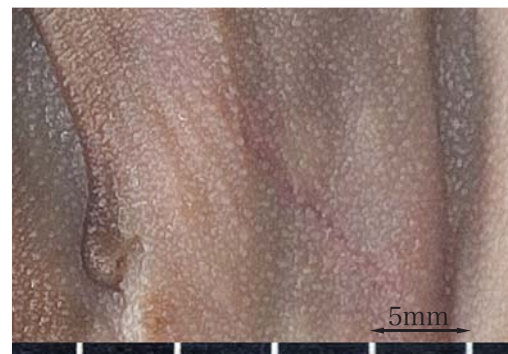

写真14 第三胃 (左□の拡大)

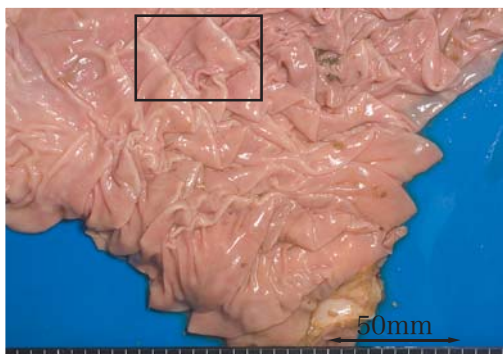


写真15 第四胃 充血

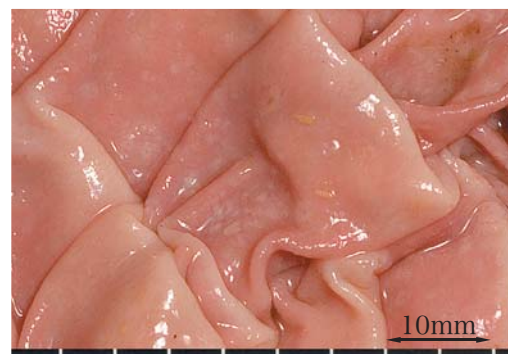

写真16 第四胃 (左□の拡大)
不正円形の灰白色の上皮壊死斑

時間表示のないものは接種後126時間後の解剖写真

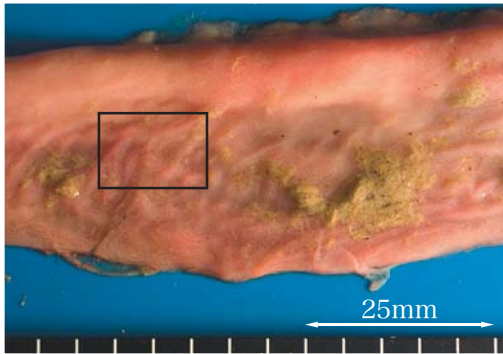


写真 17 十二指腸 部分的な充血

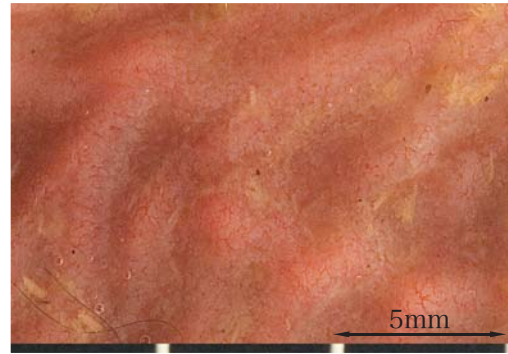


写真 18 十二指腸 (左□の拡大)

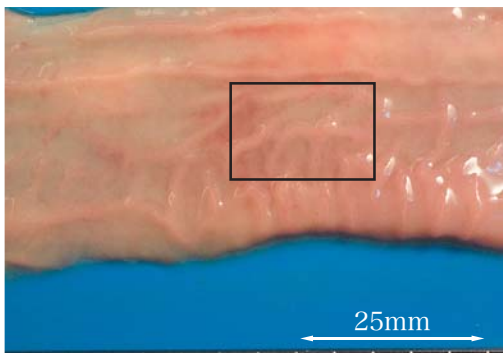


写真 19 空腸十二指腸近位 部分的な充血

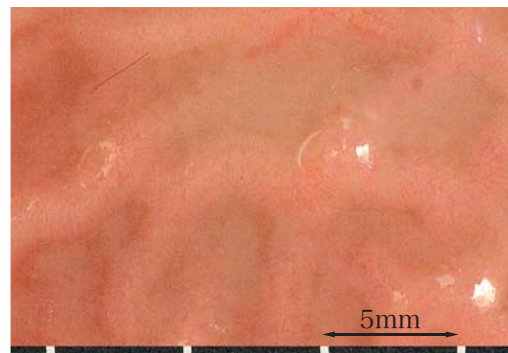


写真 20 空腸十二指腸近位 (左□の拡大)

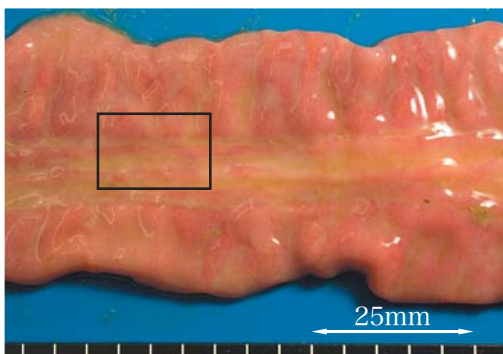


写真 21 空腸回腸近位
腫脹および高度な充血

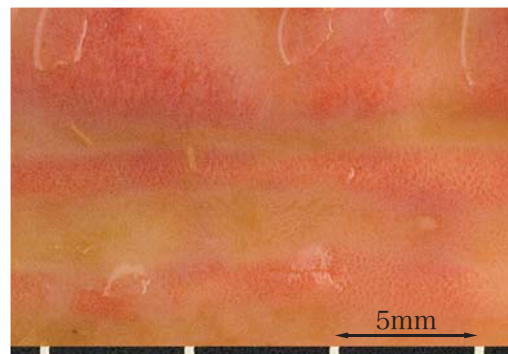


写真 22 空腸回腸近位 (左□の拡大)

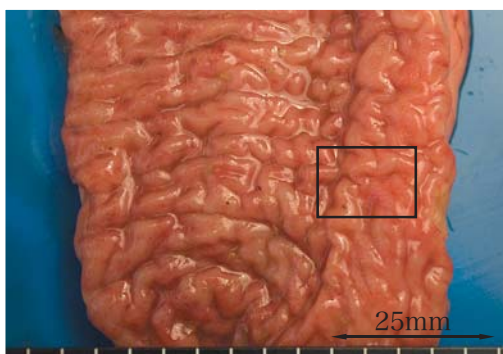


写真 23 盲腸
高度な充血および内容物の赤色化

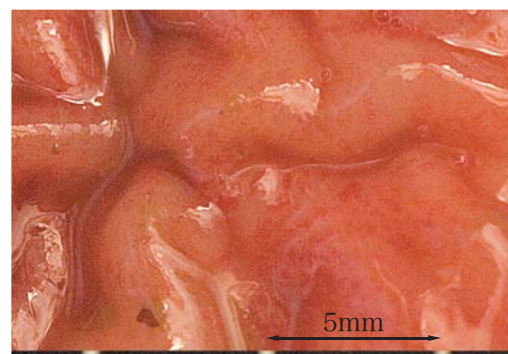


写真 24 盲腸 (左□の拡大)
無数の点状出血

時間表示のないものは接種後 126 時間後の解剖写真

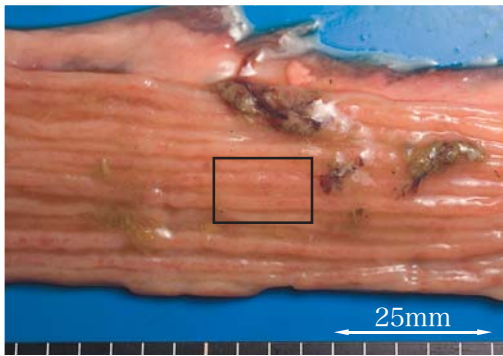


写真 25 結腸 粘膜壁頂上部の充血

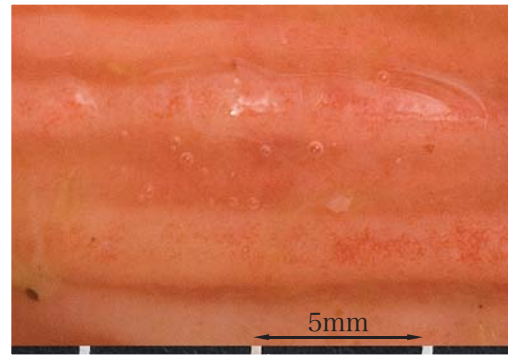


写真 26 結腸 (左 □ の拡大)

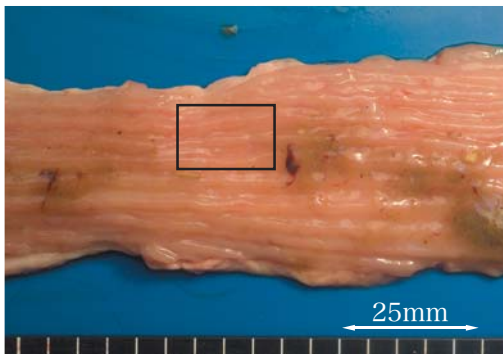


写真 27 直腸 粘膜壁頂上部の充血

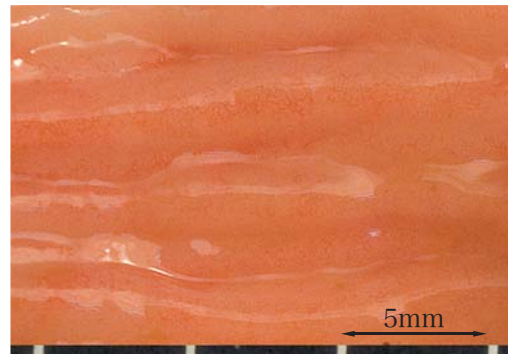


写真 28 直腸 (左 □ の拡大)

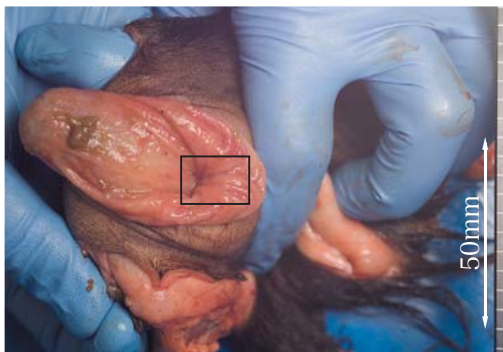


写真 29 肛門 高度な充血

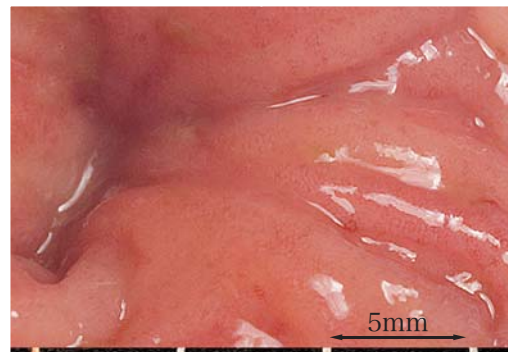

写真 30 肛門 (左 □ の拡大)

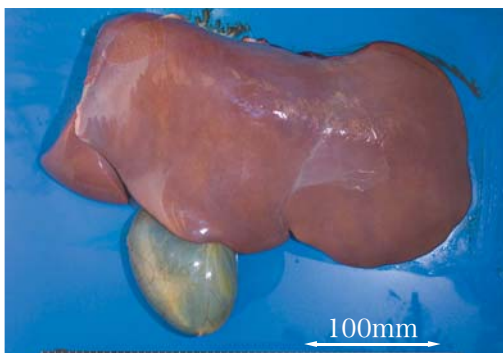


写真 31 肝臓および胆嚢
肝臓の部分的黄変と胆嚢の膨大

時間表示のないものは接種後 126 時間後の解剖写真

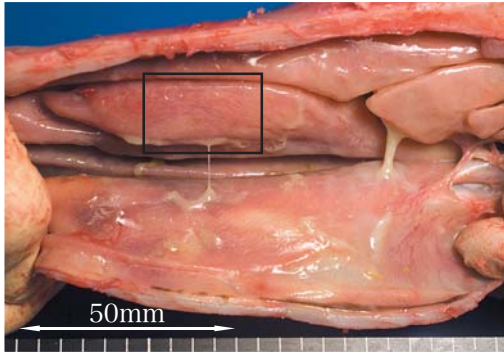


写真 32 鼻甲介
高度な充血および膿様の滲出物

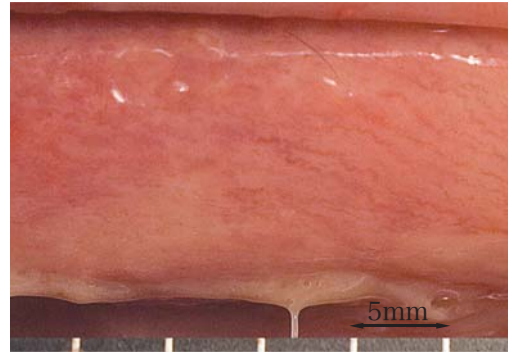


写真 33 鼻甲介 (左□の拡大)

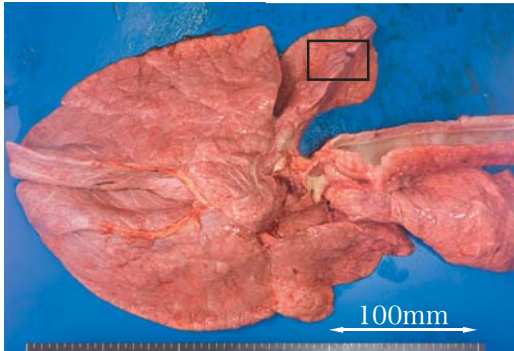


写真 34 肺 暗赤色の出血斑

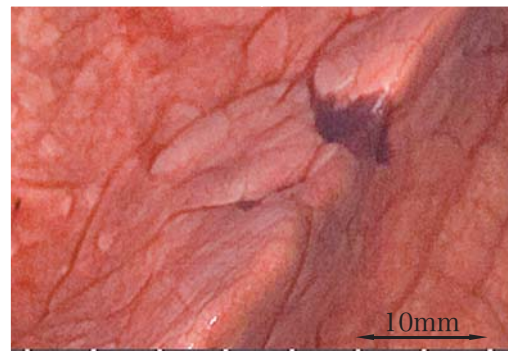


写真 35 肺 (左□の拡大)

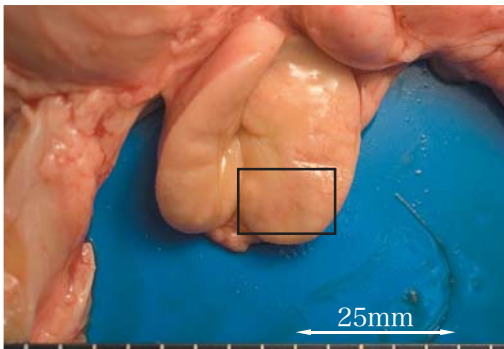


写真 36 盲腸リンパ節断面
髄質の出血像

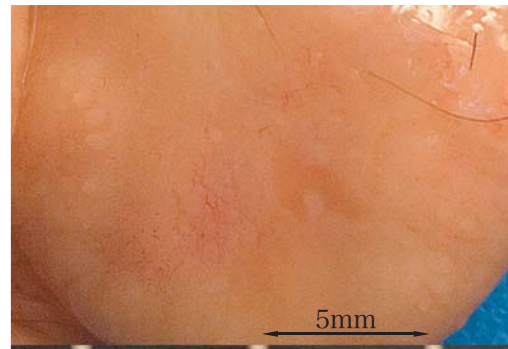


写真 37 盲腸リンパ節断面 (左□の拡大)

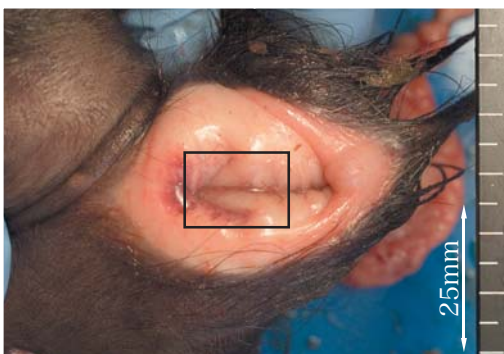


写真 38 膾 出血斑

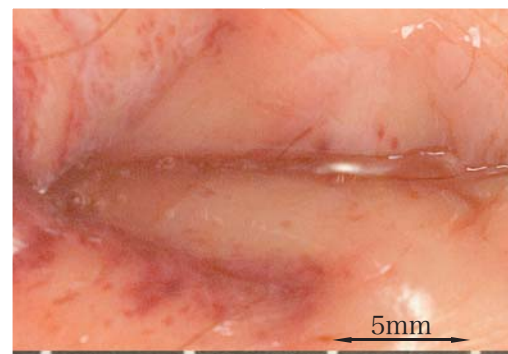


写真 39 膾 (左□の拡大)

時間表示のないものは接種後 126 時間後の解剖写真

Summary

Pathogenicity of the rinderpest virus Fusan strain cattle type and quantitative analysis of the excretion from the virus infected cattle

Kazuo YOSHIDA^{1)*}, Kazuki MORIOKA¹⁾, Katsuhiko FUKAI¹⁾, Makoto HARITANI²⁾,
Kumiko KIMURA²⁾, Kenji KAWASHIMA³⁾, Seiichi OHASHI¹⁾ & Kenichi SAKAMOTO¹⁾

Cattle was inoculated with the Fusan strain cattle type of the rinderpest virus that was isolated in Busan (Korea) in the 1920's, and the pathogenicity was examined. The change of temperature, the clinical symptom and pathologic finding of the experimental infection were similar to ones in the 1940's, and it was confirmed that the rinderpest virus has kept the same pathogenicity in those days. A realtime PCR was developed to examine the amount of excretion of the virus from the feces and the nasal discharge of the cattle. The virus was detected in both after 66 hours and the most amount of total excretion was after 120 hours after the infection. As for each amount of excretion, the amount in the feces was seven, twenty four and sixty five times in 114, 120 and 126 hours after the infection respectively, more than those in the nasal discharge by the realtime PCR. The results suggested that the excretion from the feces was important in the spread of the rinderpest virus.