農研機構
NARO 国立研究開発法人 農業・食品産業技術総合研究機構

Proceedings of the seminar on histopathological diagnosis held in Tohoku District, 2013

メタデータ	言語: jpn 出版者: 公開日: 2019-03-22 キーワード (Ja): キーワード (En): 作成者: 佐藤, 尚人, 菅野, 宏, 小笠原, 房恵, 熊谷, 芳浩, 曽地, 雄一郎, 高野, 儀之, 稲見, 健司, 三上, 修 メールアドレス: 所属:
URL	https://doi.org/10.24514/00002245

資　料

東北病理標本検討会（宮城県－2013）における事例

東北各県病理担当者[1)]
農研機構 動物衛生研究所[2)]

（平成26年8月17日　受付）

Proceedings of the seminar on histopathological diagnosis held in Tohoku District, 2013

Prefectural Veterinary Pathologists in Tohoku district[1)]
National Institute of Animal Health[2)]

2013年9月26日～27日に第32回東北病理標本検討会が宮城県仙台家畜保健衛生所で開催された。東北6県の家畜保健衛生所病性鑑定担当者，動物衛生研究所三上修主任研究員，生澤充隆研究員，川嶌健司上席研究員および病理部門研修生など15名が参加し，以下の7事例について検討がなされた。

1)佐藤尚人（Naoto SATO）：青森県東青地域県民局地域農林水産部青森家畜保健衛生所，〒030-0134　青森市大字合子沢字松森395-1
菅野　宏（Hiroshi KANNO）：秋田県中央家畜保健衛生所，〒011-0904　秋田市寺内蛭根1丁目15-5
小笠原房恵（Fusae OGASAWARA）：岩手県中央家畜保健衛生所，〒020-0173　岩手郡滝沢村滝沢字砂込390-5
熊谷芳浩（Yoshihiro KUMAGAI）：岩手県県南家畜保健衛生所，〒023-0003　岩手県奥州市水沢区佐倉河字東舘41-1
曽地雄一郎（Yuichiro SOCHI）：宮城県仙台家畜保健衛生所，〒983-0832　仙台市宮城野区安養寺3-11-22
高野儀之（Yoshiyuki TAKANO）：山形県中央家畜保健衛生所，〒990-2161　山形市漆山736
稲見健司（Kenji INAMI）：福島県県中家畜保健衛生所，〒963-8041　郡山市富田町字満水田2番地
2)三上　修（Osamu MIKAMI）*：動物衛生研究所，〒305-0856　茨城県つくば市観音台3-1-5

* Corresponding author; Mailing address: National Institute of Animal Health, 3-1-5 Kannondai, Tsukuba, Ibaraki, 305-0856 JAPAN.
Tel: +81-29-838-7895
FAX: +81-29-838-7907
E-mail: mikami@affrc.go.jp

1．豚の *Haemophilus parasuis* による線維素化膿性心外膜炎

提出者：佐藤尚人（青森県）

提出標本：豚の心臓

病　歴：豚（交雑種），53日齢，雌。2011年8月，558,035頭（種雄豚86頭，繁殖母豚4,801頭，肥育豚553,148頭）を飼養する一貫経営農場で，55～65日齢の子豚にくしゃみや発咳が認められていたことから，同年9月，呼吸器症状を呈する3頭の病性鑑定を実施した。提出例は，そのうちの1頭である。

剖検所見：心外膜に多量の線維素が析出し，心嚢内には黄色混濁した心嚢水が貯留していた。肺は前葉から中葉で水腫を呈し，肺胸膜では線維素の析出および胸壁との癒着が認められた。気管気管支リンパ節は腫大していた。腹腔内には黄色腹水が貯留していた。

組織所見：心臓では，心外膜に線維素の析出，好中球およびマクロファージの浸潤が認められ，絨毛状を呈するとともに，膠原線維の増生により著しく肥厚していた（図1A, B）。また，一部に出血が認められ，血管周囲ではリンパ球およびマクロファージの浸潤・集簇が認められた。肝臓では，うっ血および出血がみられ，類洞は拡張していた。肺では，気管支および血管周囲にリンパ球の浸潤が認められ，一部の気管支粘膜上皮細胞が過形成を呈していた。肺胞内に好中球およびマクロファージが浸潤し，肺胸膜には線維素の析出と好中球およびマクロファージの浸潤が認められた。気管気管支リンパ節では，辺縁洞

に好中球の浸潤が認められた。抗 *Haemophilus parasuis* ウサギ血清（動衛研）を用いた免疫組織化学的染色では，心外膜の線維素および炎症細胞，肺胸膜の炎症細胞に陽性反応が認められた。抗 *Mycoplasma hyorhinis* ウサギ血清（動衛研）を用いた免疫染色では，肺の気管支上皮細胞，細気管支上皮細胞および一部の肺胞内に浸潤する炎症細胞で陽性反応が認められたが，心臓では陽性反応は認められなかった。

病原検査：ウイルス学的検査では，血清から PCR 法で豚サーコウイルス 2 型（PCV2）遺伝子が検出されたが，扁桃および肺からは検出されなかった。豚繁殖･呼吸障害症候群ウイルス（PRRSV）遺伝子は，血清，扁桃および肺のいずれからも検出されなかった。細菌学的検査では，病原細菌は分離されなかった。また，肺から PCR 法で *M. hyorhinis* 遺伝子が検出されたが，*M. hyopneumoniae* 遺伝子は検出されなかった。血液検査では，RBC：447 × $10^4/\mu l$，WBC：43,000 /μl，Ht：22.7％であった。

診断と討議：組織診断名は豚の *H. parasuis* による線維素化膿性心外膜炎，疾病診断名は豚の *H. parasuis* 感染症（グレーサー病），*M. hyorhinis* による豚マイコプラズマ肺炎とされた。豚で多発性漿膜炎を起こす病原体として *H. parasuis*，*M. hyorhinis* および *Streptococcus suis* があげられるが，免疫組織化学的染色の結果から，本症例における心外膜炎・肺胸膜炎の原因は *H. parasuis* によるものと考えられた。

2. 馬の誤嚥性肺炎を伴う *Streptococcus equi* subsp. *zooepidemicus* による線維素化膿性胸膜肺炎および壊死性化膿性気管支肺炎

提出者：熊谷芳浩（岩手県）

提出標本：馬の肺

病　歴：馬（アングロアラブ種），19 歳，雄。馬 200 頭を飼養する繁殖育成農場で 2013 年 1 月，雄馬が突然元気消失，食欲不振および苦悶を示した。発病後 2 日目から発熱（38.8 ～ 39.3℃），透明あるいは暗赤褐色の鼻漏および粗励な肺音を伴い，6 日目に斃死した。当該馬は，5 ～ 6 年前に胃潰瘍の治療を受けていたが，発病日まで異常は認められなかった。なお，本症例以外の同居馬に異常はみられず，続発例も認められなかった。

剖検所見：多量の暗赤色胸水が胸腔に貯留し，黄色を呈する多量の滲出物が肺胸膜と壁側胸膜全域に付着していた。肺実質は，全葉にわたり暗赤色を呈し，直径 5 ～ 30 mm の灰白色壊死巣が多発していた。また，右側副腎近傍に直径 40 mm の黒色腫瘤が認められた。

組織所見：肺胸膜は線維素化膿性滲出物により膜状に覆われていた（図 2A）。同滲出物は，多量の線維素，細胞退廃物，好中球およびマクロファージからなる炎症細胞と少数の線維芽細胞および赤血球により構成され，しばしばグラム陽性球菌の小集塊を混じていた。同様の滲出物は小葉間結合組織にも認められた。肺はうっ血し，漿液化膿性滲出物が広範な領域の肺胞と細気管支に観察され，肺実質には多数の壊死巣が形成されていた（図 2B）。壊死巣の大きさは様々であり，肺小葉内あるいは複数の小葉に及んで形成されていた。同病巣は中心部の凝固壊死および周辺の変性した炎症細胞の集積層よりなり，しばしば出血および線維素性血栓を伴っていた。一部の領域の壊死巣では真菌感染を伴い，アスペルギルス様の分岐する菌糸塊が存在した。二次気管支から肺胞に至る気道内にはしばしば食渣と思われる異物が認められ，散在性に多核巨細胞の浸潤を伴っていた。抗溶血性 *Streptococcus* C group ウサギ血清（デンカ生研）を用いた免疫組織化学的染色により，陽性抗原が肺胸膜および肺実質の病変部に浸潤する好中球とマクロファージに観察された。副腎近傍の腫瘍（悪性黒色腫）は，大型で卵円形の細胞集簇巣からなり，同細胞質内に黄褐色のメラニン色素を多量に含有していた。その他，小脳の髄質に石灰沈着巣が散在していた。

病原検査：肺，胸水および心膜から *Streptococcus equi* subsp. *zooepidemicus*（*S. zooepidemicus*）が分離された。

診断と討議：組織診断名は馬の誤嚥性肺炎を伴う *S. zooepidemicus* による線維素化膿性胸膜炎および壊死性化膿性気管支肺炎，疾病診断名は馬の *S. zooepidemicus* による線維素化膿性胸膜肺炎とされた。発生状況および既報の実験感染例の病理所見（Yoshikawa ら，2003）から，肺および胸膜病変の形成期間は 1 週間程度と考えられた。本症例の増悪要因として，誤嚥による真菌感染を伴う肺炎が考えられた。

3. 牛の肝臓における好酸球性増殖性小葉間静脈炎

提出者：曽地雄一郎（宮城県）

提出標本：牛の肝臓

病　歴：牛（黒毛和種），324 日齢，去勢雄。2012 年 9 月，繁殖和牛 24 頭を飼養する黒毛和種繁殖農場において，当該牛が食欲不振および慢性下痢を呈したため治療（抗生剤，補液等）を続けていた。時折，鼻汁や肺雑音が認められ，発育不良の改善もみられなかったため，12 月 20 日病性鑑定を実施した。

剖検所見：肝臓では，辺縁の包膜下に直径 1 ～ 2 mm の暗赤色～灰白色の不整形隆起部が多数みられ，入割する

と大小様々な管腔を認める白色結節が密発しており，病巣は実質深部にも認められた。腸間膜リンパ節は重度に腫大し，割面は水腫性に膨隆していた。

組織所見：肝臓では，小葉内および門脈域において膠原線維の重度な増生が認められ，その内部では小葉間静脈の増生と好酸球を主とした細胞浸潤，血管内皮細胞の増生による血管内腔の狭小化，血管平滑筋の増生および小葉間胆管の増生が認められた（図3A，B）。周囲の肝組織は病変部に圧迫され，肝細胞索は変形していた。肝細胞は全体的に変性・萎縮し，壊死巣も散見された。抗 *Fasciola* sp. 抗体（動衛研）を用いた免疫組織化学的染色では，陽性抗原は確認されなかった。胆嚢では，粘液腺および漿液腺の増生が認められ，周囲にリンパ球を主とした細胞浸潤が散見された。回腸では，粘膜固有層に好酸球を主とした細胞浸潤が認められ，腸陰窩の密度は減少しており，パイエル板ではリンパ濾胞の萎縮や膿瘍も散見された。各リンパ節では，リンパ濾胞の反応性腫大が認められた。

病原検査：細菌学的検査は未実施。ウイルス学的検査では，PCR 法で血清から牛ウイルス性下痢ウイルス（BVDV）遺伝子は検出されなかった。

診断と討議：組織診断名は牛の肝臓における好酸球性増殖性小葉間静脈炎，疾病診断名は原因不明（牛の肝臓における好酸球性増殖性小葉間静脈炎）とされた。原因については，当初肝蛭の関与は否定的と推察されたが，抗体検査が未実施であること，肝臓の検索が十分ではなかったことから，肝蛭の可能性も否定できないとの意見があげられた。好酸球性増殖性小葉間静脈炎は，と畜検査の際に3～4歳齢の黒毛和種で発見されることが多く，本症例のように若齢牛での報告は珍しい。

4. 牛の潰瘍部の粘膜上皮の再生がみられた牛ウイルス性下痢ウイルス（BVDV）による回腸炎

提出者：小笠原房恵（岩手県）

提出標本：牛の回腸

病　歴：牛（交雑種），13ヵ月齢，去勢。肥育牛169頭を飼養する農場において，臨床獣医師より1頭に流涎，口腔内のびらん等口蹄疫様の症状を呈する旨の通報があり，当所にて農場の立入りを実施した。当該牛の病変確認および疫学調査により口蹄疫を否定し，原因検索のためウイルス学的検査を行った。その結果，血清から BVDV の NCP 株が分離され，BVDV 抗体陰性であったことから当該牛を持続感染牛と診断し，粘膜病の病変確認のため当所で病理解剖を実施した。

剖検所見：偽膜様滲出物および出血を伴う消化管粘膜（回腸，盲腸，結腸および直腸）のびらんないし潰瘍が認められ，特に回腸では類円形の潰瘍が多発していた。

組織所見：第一・三胃，小腸から直腸におけるびらんおよび潰瘍がみられた。病変が顕著な回腸では，一部に粘膜下組織までおよぶ正常粘膜構造の欠損が認められ，立方形の再生した粘膜上皮に被われていた（図4）。粘膜下組織は水腫性でリンパ球，好中球およびマクロファージの浸潤を伴っていた。残存した絨毛では，粘膜上皮細胞の変性および剥離がみられ，顕著な粘液，細胞退廃物および好中球が貯留した陰窩の拡張が認められた。パイエル板は萎縮または消失し，一部では腸陰窩がパイエル板に陥入した陰窩ヘルニアがみられた。粘膜下組織では，ときに血管壁の硝子様変性がみられた。血管病変は，心臓，膀胱，舌および三叉神経節周囲の組織でも観察された。その他，全身のリンパ組織（リンパ節，脾臓およびパイエル板）では，リンパ球の減数が観察された。

病原検査：ウイルス学的検査では，白血球より BVDV の CP 株および血清，回腸パイエル板および空腸リンパ節より NCP 株が分離され，分離株の遺伝子型は 1b 亜型であった。細菌学的検査では，主要臓器から病原細菌は分離されなかった。

診断と討議：回腸の潰瘍部が再生上皮に被われていたことから，組織診断名は牛の潰瘍部の粘膜上皮の再生がみられた BVDV による回腸炎，疾病診断名は牛ウイルス性下痢・粘膜病とされた。回腸潰瘍部において粘膜上皮の再生像がみられたことから，慢性経過または病原性の弱いウイルスによる病変と考えられた。

5. 牛の多数の抗酸菌（ヨーネ菌）が認められた肉芽腫性結腸炎

提出者：菅野　宏（秋田県）

提出標本：牛の結腸

病　歴：牛（黒毛和種），44ヵ月齢，雌。2012年11月，繁殖8頭，育成および子牛4頭を飼育する繁殖農家において，水様性の下痢を示す牛がいる旨の連絡を受け，現地家保が立入検査を実施した。当該牛はヨーネ病の抗体検査（エライザ法）で陽性，糞便塗沫検査（チール・ネルゼン染色）で抗酸菌が確認されたため，ヨーネ病の患畜と判定し，法令殺した。

剖検所見：十二指腸で粘膜の菲薄化，空腸で粘膜に暗赤色斑の点在および顕著な雛壁形成，回腸で粘膜の肥厚および顕著な雛壁形成，盲腸および結腸で粘膜に暗赤色斑の点在が認められた。また子宮内に胎齢約6ヵ月の胎子がみられた。

組織所見：結腸では，粘膜固有層および粘膜下組織に類上皮細胞の顕著な浸潤がみられた（図5A）。類上皮細胞はリンパ小節内にも浸潤していた。チール・ネルゼン染色では，それらの類上皮細胞の細胞質内に赤色に染色される抗酸菌が多数みられた（図5B）。空腸から盲腸でも結腸と同様の組織像を呈していた。さらに空腸部・回腸部腸間膜リンパ節および回盲リンパ節でも，類上皮細胞の集簇巣や多核巨細胞がしばしば認められ，チール・ネルゼン染色でそれらの細胞質内に赤色に染色される抗酸菌が多数みられた。その他の臓器，胎子の肝臓，脾臓，腎臓，心臓および肺に異常はみられなかった。

病原検査：立入時のヨーネ病抗体検査のELISA値は0.9889であった。また，糞便塗沫検査（チール・ネルゼン染色）で抗酸菌を確認した。解剖時の直腸便，消化管，消化管付属リンパ節，乳房上リンパ節および胎盤を検体としてIS900遺伝子を標的にリアルタイムPCRを実施したところ，計算上のヨーネ菌のDNA量は0.007 pg/well（乳房上リンパ節）～75,521.98 pg/well（空腸）であった。その他，ロタウイルス陰性（簡易検査），虫卵およびオーシスト陰性（ショ糖液浮遊法）であった。

診断と討議：組織診断名は牛の多数の抗酸菌（ヨーネ菌）が認められた肉芽腫性結腸炎，疾病診断名は牛のヨーネ病とされた。本症例は抗酸菌を容れた多数の類上皮細胞が粘膜固有層および下組織に浸潤していた一方，多核巨細胞はほとんどみられなかった。病期等を含めた種々の要因について討議されたが，結論には至らなかった。

6. 牛の骨格筋における硝子様変性・壊死，腎臓の顆粒円柱（ミオグロビン円柱）を伴った尿細管壊死

提出者：高野儀之（山形県）

提出標本：牛の骨格筋，腎臓

病　歴：繁殖牛（黒毛和種），55日齢，雌。黒毛繁殖和牛22頭を飼養する農場で，2013年4月22日に，約1ヵ月齢の子牛が黄色粥状下痢便および40℃程度の発熱を呈した。抗生物質，輸液等で治療し，一時回復するも，5月13日に再発，再び治療により5月16日には回復した。しかし，隣の牛房の子牛（提出症例）が5月2日に同様の症状を呈し，加療により一時回復するも再度発熱，5月14日には起立不能となった。抗生物質投与や輸液等が行われたが，5月15日夕方に斃死したため，翌16日朝に病性鑑定を行った。

剖検所見：大腿部筋肉の退色，黄色透明心嚢水の貯留，腎臓の退色および尿の軽度混濁が認められた。

組織所見：大腿部骨格筋では，多発性に筋線維の萎縮，硝子様変性および壊死が認められ，軽度のマクロファージ浸潤を伴っていた（図6A）。わずかに石灰化もみられたが，再生像はほとんど認められなかった。また，腎臓では，髄質外帯で尿細管の変性・壊死が認められ，尿細管腔内には脱落した上皮細胞，好中球，細胞退廃物が認められた（図6B）。また，一部の尿細管腔内に顆粒状の好酸性物質が認められた。抗ミオグロビン抗体（DAKO）を用い免疫組織化学的検査を実施したところ，腎臓の尿細管腔内および尿細管上皮細胞内の好酸性顆粒が陽性反応を示した。

病原検査：ウイルス学的検査では，PCR法でBVDV陰性であった。細菌学的検査では，5大臓器，脳，血液，心嚢水および尿から病原細菌は分離されなかった。

血液・生化学的検査：V.E：28.0 μg/dl, V.A：18.5 IU/dl, CK：229,300 IU/l，LDH：40,343 IU/l，AST：7,726 IU/l, BUN：63.3 mg/dl, CRE：7.3 mg/dl。

診断と討議：組織診断名は牛の骨格筋における硝子様変性・壊死，腎臓の顆粒円柱（ミオグロビン円柱）を伴った尿細管壊死，疾病診断名はミオグロビン性腎症を伴った白筋症とされた。今回，抗ミオグロビン抗体を用いた免疫組織化学的検査において，陽性コントロール（牛の骨格筋）での反応が弱かったことから，今後染色条件のさらなる検討が必要と考えられた。

7. 鶏の伝染性ファブリキウス嚢病ウイルス（IBDV）によるファブリキウス嚢における濾胞壊死

提出者：稲見健司（福島県）

提出標本：鶏のファブリキウス嚢

病　歴：鶏（チャンキー），45日齢，雌。ブロイラー約44,000羽を3鶏舎（セミウインドレス鶏舎）で飼養する農場の1鶏舎において，2013年6月1日（37日齢）頃から元気消失，下痢，脚弱および羽毛逆立等の症状を呈し斃死する羽数が増加した。壊死性腸炎，コクシジウム症を疑い6月5日，8日にアンピシリン・サルファ剤を投与し斃死羽数が減少したが，再び増加したため，6月11日に病性鑑定を実施し大腸菌症と診断した。6月14日に隣接鶏舎でも斃死羽数が増加したため，さらに5羽（45日齢）について病性鑑定を行った。提出標本はそのうちの1羽である。なお，ワクチン接種状況は，初生時にマレック・鶏痘・伝染性気管支炎，14日齢と21日齢にニューカッスル病（ND），17日齢に伝染性ファブリキウス嚢病（IBD）のワクチンを接種し，3週齢までナラシンおよびアビラマイシンを添加した飼料を給与していた。

剖検所見：気嚢炎，心嚢水の増量，脾腫および肺の胸膜

黄白色化が認められた。

組織所見：ファブリキウス嚢では，固有構造や大きさは保たれていたが，濾胞リンパ球の壊死が認められた（図7）。濾胞によってはリンパ球の減少や消失も認められ，マクロファージの軽度浸潤や漿液の貯留が散見された。間質にはリンパ球とマクロファージの軽度浸潤が認められた。脾臓と盲腸扁桃ではリンパ濾胞のリンパ球減少がみられたほか，軽度の化膿性胸膜炎・気嚢炎・心外膜炎が認められた。また，腸管内にコクシジウムオーシストや線虫卵が散見された。抗IBDV抗体（Hytest社）を用いた免疫組織化学的染色において，ファブリキウス嚢の濾胞および間質のマクロファージとリンパ球に陽性反応が認められた。また，盲腸扁桃のリンパ濾胞内のマクロファージにも，ごく少数の陽性反応がみられた。

病原検査：細菌学的検査では，家禽病原性大腸菌（APEC・O78）が肝臓，脾臓，心臓および肺から分離された。小腸内容からは*Salmonella* Bareillyが分離されたほか，*Clostridium perfringens*（A型）（netB遺伝子保有）が1×10^8 cfu/g分離された。ウイルス学的検査では，鳥インフルエンザ検査（ウイルス分離および抗体検査）は陰性，ND検査（ウイルス分離およびPCR-RFLP）は陰性，IBD検査（脾臓とクロアカスワブのPCR法）は陽性であった。

診断と討議：組織診断名は鶏のIBDVによるファブリキウス嚢における濾胞壊死，疾病診断名はIBDおよび大腸菌症とされた。家畜衛生研修会（病性鑑定病理部門）で報告されたIBDの3症例（2004年愛媛県，2008年奈良県，2011年三重県）では，共通して間質に顕著な炎症性水腫を伴っていたが，本症例では炎症性水腫は認められず，固有構造や大きさは保たれたまま濾胞壊死やリンパ球減少が認められた。このため，当初IBDV感染初期の病変を疑ったが，実験的に感染初期には偽好酸球の浸潤が目立つのが特徴とのコメントがあり，本症例は慢性経過の組織像と推察された。

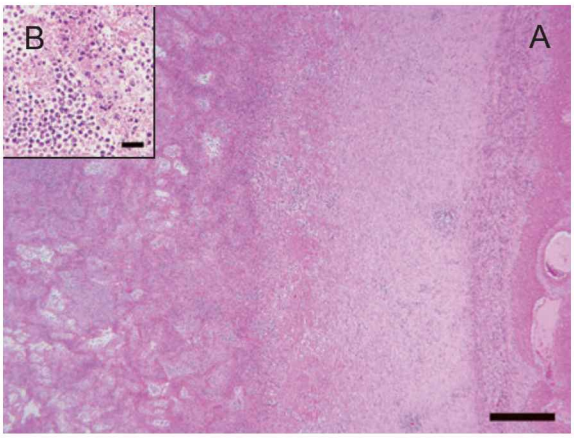

図 1A：豚の *Haemophilus parasuis* による線維素化膿性心外膜炎。右側が心筋。HE 染色，Bar = 500 μm。図 1B：線維素の析出と好中球の浸潤。HE 染色，Bar = 25 μm。

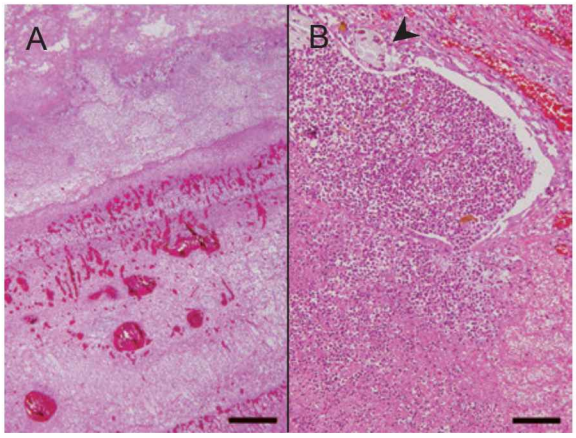

図 2A：馬の *Streptococcus zooepidemicus* による線維素化膿性肺胸膜炎。下側が肺。HE 染色，Bar = 500 μm。図 2B：壊死性化膿性気管支肺炎。矢頭は誤嚥性異物。HE 染色，Bar = 100 μm。

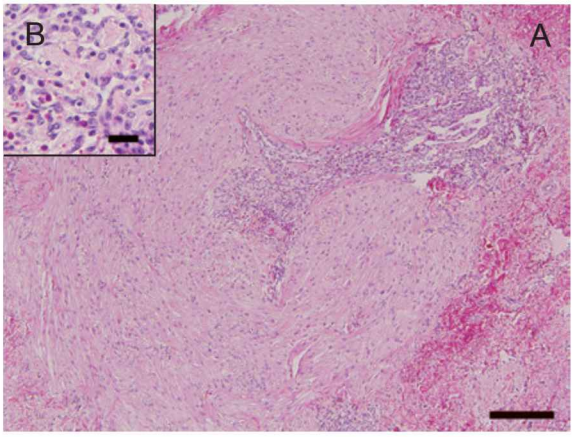

図 3A：牛の肝臓における好酸球性増殖性小葉間静脈炎。血管平滑筋の増生が顕著。HE 染色，Bar = 200 μm。図 3B：血管内皮増生による内腔の狭小化と好酸球の浸潤。HE 染色，Bar = 25 μm。

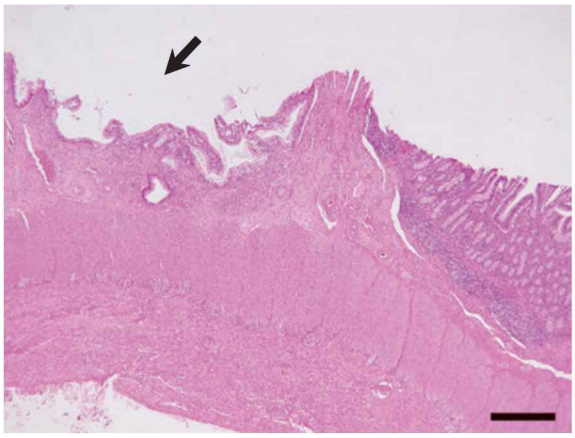

図 4：牛の BVDV による回腸炎。矢印は潰瘍部で正常粘膜構造の欠損が認められるが，再生した粘膜上皮に被われている。HE 染色，Bar = 500 μm。

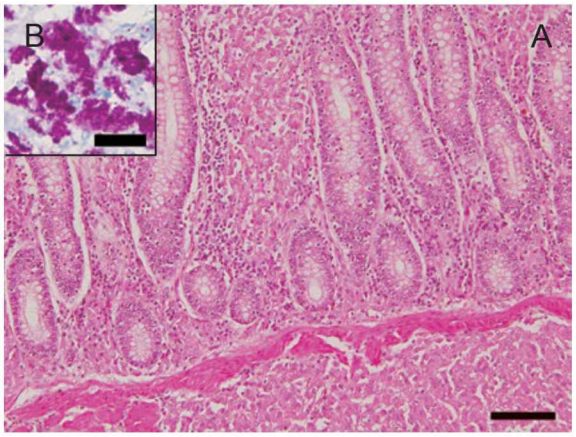

図 5A：牛の肉芽腫性結腸炎。粘膜固有層および下組織に類上皮細胞が顕著に浸潤。HE 染色，Bar = 100 μm。図 5B：類上皮細胞内の多数の抗酸菌（ヨーネ菌）。チール・ネルゼン染色，Bar = 25 μm。

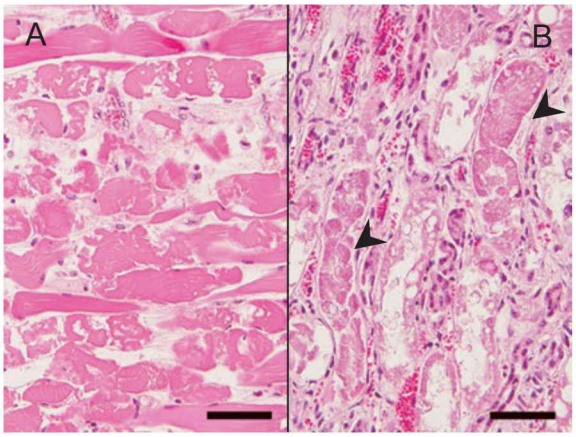

図 6A：牛の骨格筋における硝子様変性・壊死。HE 染色，Bar = 50 μm。図 6B：腎臓における尿細管の変性・壊死（矢頭）。HE 染色，Bar = 50 μm。

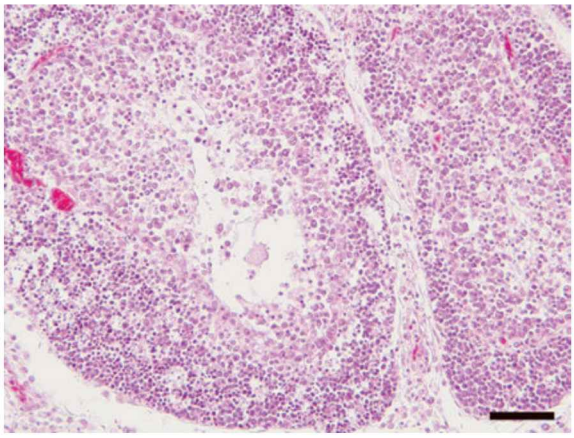

図 7：鶏の IBDV によるファブリキウス嚢における濾胞壊死。HE 染色，Bar = 50 μm。