農研機構
NARO 国立研究開発法人 農業・食品産業技術総合研究機構

Proceedings of the seminar on histopathological diagnosis held in Tohoku Research Station, 2006

メタデータ	言語: jpn 出版者: 公開日: 2019-03-22 キーワード (Ja): キーワード (En): 作成者: 川畑, 正寿, 福田, 靖, 高橋, 真紀, 小川, 秀治, 水戸部, 俊治, 稲見, 健司, 及川, 俊徳, 西, 清志, 市川, 優, 加古, 奈緒美, 矢彦沢, 小百合, 播谷, 亮, 木村, 久美子, 山田, 学, 川嶌, 健司 メールアドレス: 所属:
URL	https://doi.org/10.24514/00001815

資　料

東北病理標本検討会（東北支所－2006）における事例

東北各県病理担当者[1)]
動物衛生研究所[2)]
動物衛生研究所東北支所[3)]

（平成19年3月12日　受付）

Proceedings of the seminar on histopathological diagnosis held in Tohoku Research Station, 2006

Prefectural Veterinary Pathologists[1)]
National Institute of Animal Health[2)]
Tohoku Research Station, National Institute of Animal Health[3)]

1)　川畑正寿(Masatoshi KAWAHATA)：青森県青森家畜保健衛生所，〒030-0911　青森県青森市造道3-25-2
福田　靖（Yasushi FUKUDA）：青森県十和田家畜保健衛生所，〒034-0093　青森県十和田市西十二番町19-23
高橋真紀（Maki TAKAHASHI）：岩手県中央家畜保健衛生所，〒020-0173　岩手県岩手郡滝沢村滝沢字390-5
小川秀治（Syuuji OGAWA）：秋田県中央家畜保健衛生所，〒010-0975　秋田県秋田市八橋字下八橋1-2
水戸部俊治（Syunji MITOBE）：山形県中央家畜保健衛生所，〒990-2161　山形県山形市漆山736
稲見健司（Kenji INAMI）：福島県県中家畜保健衛生所，〒963-8041　福島県郡山市富田町字満水田2
及川俊徳（Toshinori OIKAWA），西　清志（Kiyoshi NISHI）：宮城県仙台家畜保健衛生所，〒983-0832　宮城県仙台市宮城野区安養寺3-11-22
市川　優（Yu ICHIKAWA）（栃木県）：栃木県県央家畜保健衛生所，〒321-0905　栃木県宇都宮市平出工業団地6-8
加古奈緒美（Naomi KAKO）（愛知県）：愛知県西三河家畜保健衛生所，〒444-0805　愛知県岡崎市美合町字地蔵野1-306
矢彦沢小百合（Sayuri YAHIKOZAWA）：長野県松本家畜保健衛生所，〒390-0851　長野県松本市島内西川原6931
2)　播谷　亮（Makoto HARITANI）2)，木村久美子（Kumiko KIMURA），山田　学（Manabu YAMADA）：動物衛生研究所0856-0856茨城県つくば市観音台3-1-5
3)　川嶌健司（Kenji KAWASHIMA）＊：動物衛生研究所環境・常在疾病研究チーム　東北支所，〒039-2586　青森県上北郡七戸町字海内31

* Corresponding author; Mailing address: Tohoku Research Station, National Institute of Animal Health, 31 Uminai, Shichinohe, Aomori, 039-2586 Japan.
Tel+81-176-62-5115　Fax: +81-176-62-5117.
E-mail: kawaken@affrc.go.jp

2006年9月7日と8日に第25回東北病理標本検討会が東北支所で開催された。東北6県の家畜保健衛生所の病性鑑定担当者，東北支所職員，本所細菌・寄生虫病研究チーム上席研究員・主任研究員，ウイルス病研究チーム・主任研究員および本所病理部門・東北支所研修生の参加のもとで，以下の11事例について検討がなされた。

1．*Fusobacterium necrophorum* 感染による子牛の喉頭粘膜膿瘍

提出者：高橋真紀（岩手県）

提出標本：牛の喉頭

病　歴：ホルスタイン種，雌，40日齢，鑑定殺。2006年2月6日，600頭を飼養する酪農場で17日齢の当該牛が活力と食欲の低下，約40℃の発熱，発咳および粗励な呼吸音を示した。抗生剤投与ならびに補液が継続的に行われたが症状の改善は得られず，発病8日後に気道狭

窄音がみられ23日後に安楽殺された。

剖検所見：両側の披裂軟骨ならびに披裂間切痕を被う粘膜内に直径5 ～ 15mm，計8個の膿瘍が形成され，粘膜上に隆起していた（挿入写真1）。割面では膿瘍は重厚な被膜を有し，粘膜深部の膿瘍に隣接する披裂軟骨は容積を減じていた。

組織所見：喉頭粘膜内の膿瘍は中心部の線維素化膿性滲出物と周囲の肉芽組織より成った（写真1）。肉芽組織の内側は層状凝固壊死に陥り，隣接する領域に毛細血管の顕著な増生と好中球を主たる参画細胞とする細胞浸潤がみられ，最外側には膠原線維が増生していた。粘膜深部に形成された病巣部では，線維素化膿性滲出物に接する披裂軟骨が層状あるいは巣状に壊死ならびに剥脱していた。膿瘍に隣接する喉頭粘膜の上皮細胞層の表層はしばしば剥脱し，粘膜表層への好中球浸潤を伴っていた。喉頭腺の腺腔は拡張し，内腔に粘液を容れていた。小型桿状あるいはフィラメント状を呈する多数のグラム陰性菌が化膿巣に浸潤するマクロファージならびに好中球の細胞質内ないしはそれらの周囲に存在し，同菌に一致して*Fusobacterium necrophorum*抗原が観察された。その他，フィブリノイド変性が，舌，腸間膜，三叉神経節および腋窩神経周囲に分布する小動脈壁にみられた。

病原検査：喉頭粘膜病巣部から*Fusobacterium necrophorum*が分離された。

診断と討議：本病は子牛ジフテリアと診断され，喉頭粘膜の損傷を招く誘発因子の関与が疑われた。

2．牛の舌にみられた*Actinobacillus lignieresii*感染による星状小体形成を伴う多発性化膿性肉芽腫

提出者：稲見健司（福島県）

提出標本：牛の舌

病　歴：牛，黒毛和種，56ヶ月齢，雌，繁殖，鑑定殺。小規模の和牛繁殖農家において2005年9月中旬に繁殖牛の1頭が流涎を呈し，消毒処置を数回行うが効果なく，11月上旬に嚥下障害により予後不良と判断され，鑑定殺された。

剖検所見：舌は硬く，表面には多様な大きさの白～黄白色腫瘤が多発し，自壊しているものもあった（挿入写真2）。割面は小指頭～母指頭大の膿瘍が多発していた。下顎リンパ節は手拳大に腫脹し，その大部分が厚い結合組織に被包された大型の膿瘍で占められていた。顎骨を含め，その他の臓器に著変はみられなかった。

組織所見：舌は粘膜上皮，固有層および筋層内に様々な大きさの化膿性肉芽腫が多発していた。一部では厚い線維性結合組織で被包された膿瘍を形成していた。病巣内には星状小体を伴うグラム陰性の菌塊が多数認められ，それらを取り囲むように好中球，マクロファージおよび類上皮細胞が重度に浸潤していた（写真2）。肉芽腫形成のみられない粘膜固有層においてはびまん性軽度に好中球ならびにリンパ球が浸潤し，血管周囲に軽度から中等度のリンパ球浸潤が認められた。下顎リンパ節の膿瘍内にも星状小体を伴った菌塊が多数認められ，それらを取り囲むように好中球，マクロファージおよび類上皮細胞が重度に浸潤していた。病巣周囲は軽度のリンパ球浸潤を伴う線維性結合組織が厚く増生して固有構造は辺縁に圧迫されていた。耳下腺ならびに耳下リンパ節の周囲脂肪組織に炎症細胞の軽度浸潤を認め，耳下リンパ節にはろ胞の軽度の反応性過形成を認めた。食道，脳，その他の臓器に組織学的変化はみられなかった。

病原検査：膿汁の直接鏡検によって菊花状のロゼット菌塊を確認した。膿汁ならびに主要臓器について分離培養を実施し，膿汁から*Actinobacillus lignieresii*が分離された。当該牛ならびに同居牛のイバラキ病ウイルス抗体は陰性だった。また，ブルータングウイルス抗体は当該牛含めて7頭中5頭が陽性，PCR検査では当該牛含めて7頭中3頭からブルータングウイルスの特異遺伝子が検出された。

診断と討議：組織学的診断名は，牛の舌にみられた*Actinobacillus lignieresii*感染による星状小体形成を伴う多発性化膿性肉芽腫，疾病診断名は黒毛和種繁殖牛にみられたアクチノバチルス症とされた。

3．牛ヨーネ病患畜にみられた回腸リンパ節の星状小体を伴う散在性肉芽腫

提出者：西　清志（宮城県）

提出標本：牛の回腸，回腸リンパ節

病　歴：乳用牛，5歳11ヶ月，雌。2006年6月30日，結核・ブルセラ・ヨーネ病定期検査において，1戸2頭がヨーネ病ELISA検査で陽性となり，ヨーネ病患畜として法令殺された。当該牛は，平成15年度に実施した定期検査ではヨーネ病ELISA検査陰性であり，これまで下痢等の臨床症状は認められなかった。

剖検所見：外貌上，削痩等は認められなかった。腹腔内に多量の黄色透明な腹水の貯留が認められた。右腎臓では表面に直径5mm大の嚢胞が1カ所認められた。無色透明の心嚢水が貯留していた。空腸粘膜にはカタル性変化がみられたが，回腸から回盲部まで含めて粘膜の

肥厚は認められなかった。

組織所見：回腸リンパ節では，リンパ洞において棍棒体を中心に中程度の好中球，マクロファージ，類上皮細胞および少数の多核巨細胞の浸潤が認められ，さらにその周囲を線維芽細胞が取り巻く肉芽腫性結節が散在して認められた（写真3）。また，類上皮細胞のみの浸潤巣も少数ながらみられた。回腸では粘膜固有層に中程度のリンパ球ならびに好酸球の浸潤が認められた。チールネルゼン染色ならびにオーラミン・ローダミンB染色では病巣部ならびに他の消化管組織に抗酸菌は認められなかった。グラム染色においても肉芽腫性結節内に細菌は確認されなかった。PAS染色では棍棒体を形成する中心部の隔壁様物が陽性に染まり，またグロコット染色でも同様に陽性に染まった。抗*Actinobacillus lignieresii*（1～6型混合血清）ならびに抗BCG（抗*Mycobacterium bovis*血清）を用いた免疫組織化学的染色法を実施したが陽性所見は得られなかった。その他，棍棒体形成のみられない肉芽腫性結節が空腸リンパ節ならびに回盲リンパ節にも軽度に認められた。また，肝臓の中心静脈と類洞，脾臓の赤脾髄にグラム陰性桿菌が認められ，心ならびに舌に*Sarcocystis*が中程度，寄生していた。なお，法令殺した他の1頭では，空腸リンパ節に当該牛同様の棍棒体形成のみられない肉芽腫性結節が認められ，空腸，回腸および各リンパ節にはラングハンス型巨細胞の浸潤巣が認められた。上記病巣の抗酸菌染色では空腸，回腸および各リンパ節のラングハンス型巨細胞の細胞質内に少数の抗酸菌が認められた。

病原検査：当該牛は，肝門リンパ節，小腸内容物，腸間膜リンパ節および乳房上リンパ節においてヨーネ菌は分離されなかったが，法令殺した他の1頭で分離された。

診断と討議：組織診断名は牛ヨーネ病患畜にみられた回腸リンパ節の星状小体を伴う散在性肉芽腫（真菌感染を疑う），疾病診断名は，牛ヨーネ病（ELISA抗体陽性牛）とされた。散在性肉芽腫の病因について真菌を疑ったが，確定診断には至らなかった。

4．豚精巣上体の精子肉芽腫

提出者：水戸部俊治（山形県）

提出標本：豚の精巣上体

病　歴：豚，デュロック種，27ヶ月齢，雄。母豚60頭，雄豚2頭を飼育する一貫経営養豚場において，2006年2月より当該豚で種付けした母豚が発情を繰り返すようになった。6月下旬に精液検査を実施したところ，精液は淡茶褐色を呈して粘性に乏しく，pH8.1～8.2とアルカリ性を示し，精子は全く確認されなかった。一般状態は良好であったが，種雄豚として予後不良と診断し，と畜場へ搬入された。

剖検所見：精巣は右500gと左450gで萎縮がみられた。割面の膨隆はみられなかった。両側の精巣上体は腫大し，割面に粟粒大～小指先大の黄白色変性部位を多数認めた（挿入写真4）。

組織所見：精巣上体頭部の増生した結合組織内に，変性ないし壊死した精子を中心に精子を貪食したマクロファージ，異物巨細胞および類上皮細胞の重度の浸潤とその周囲に中等度のリンパ球浸潤を伴う肉芽腫性病巣を多数認めた（写真4）。さらに同様の肉芽種性炎は，小動脈周囲ならびに精巣上体管周囲にも認められ，管腔の萎縮を伴っていた。PAM染色では肉芽種周囲に基底膜は認められなかった。精巣上体管内には多数の死滅精子，精子細胞を貪食する組織球浸潤および正常と思われる精子を認めた。

病原検査：細菌は分離されなかった。

診断と討議：本例は精液検査ならびに組織学的所見により豚の精巣上体に精子肉芽腫を認めた無精子症と診断された。精管から逸脱した精子ないしは精管内の精子のいずれに対して肉芽腫が形成されたかについて討論があったが，発症から剖検までの経過が長かったことから肉芽腫形成の成因については不明であった。

5．ハクチョウの肝臓にみられた抗酸菌による壊死性肉芽腫性炎（ハクチョウの抗酸菌症）

提出者：及川俊徳（宮城県）

提出標本：ハクチョウの肝臓

病　歴：ハクチョウ，年齢不群，雌，斃死。2006年1月下旬，沼で死亡しているハクチョウが発見され，鉛中毒を疑い動物病院にてレントゲン撮影されたが，胃腸内に鉛様物は認められなかったため鑑定殺された。

剖検所見：外貌所見では肉眼的に外傷等は認められなかった。剖検所見では，肝臓は重度に腫大し，針先～マッチ棒頭大の白色結節が肝臓全体に密発していた。胆嚢の壁は肥厚して硬結し胆嚢内容物は黄白色ゼリー状を呈していた。脾臓は4×3cmと重度に腫大していた。肺は左右共に最大5mmの白色結節が多発していた。胃ならびに小腸内容から鉛様物は検出されなかった。

組織所見：肝臓の固有構造は不明瞭で多発性に巣状壊死がみられた。壊死を中心にマクロファージ，類上皮細胞およびリンパ球が浸潤していた（写真5）。多くのグリソン鞘には，マクロファージならびにリンパ球浸潤を認

め，類洞にはびまん性に細胞質が腫大し空胞化したマクロファージがみられた。抗酸菌染色では，壊死巣ならびに壊死巣周囲のマクロファージと類上皮細胞内に多数の抗酸菌を認めた（挿入写真5）。胆嚢，腎臓および肺についても肝臓と同様の抗酸菌を含む壊死巣がみられた。

病原検査：PCR法により，肝臓，脾臓，肺および胆嚢から*Mycobacteriumu avium*遺伝子が検出された。鳥インフルエンザ簡易検査は陰性であった。鉛濃度は肝臓0.2ppmならびに腎臓0.4ppmであった（急性鉛中毒は6ppm以上）。

診断と討議：組織診断名は*Mycobacterium avium*感染によるハクチョウの壊死性肉芽腫性肝炎，疾病診断名はハクチョウの抗酸菌症とされた。*Mycobacteriumu avium*の病変は宿主によって様々で，本症例の肉芽腫病変は中心部の凝固壊死が強いことが特徴であるとされた。

6．銅欠乏による山羊の腰髄における腹根軸索変性と腹角神経細胞の中心性色質融解

提出者：市川　優（栃木県），播谷　亮（動衛研），稲見健司（福島県）

提出標本：山羊の第6腰髄

病　歴：ザーネン種，65日齢，雄。成山羊26頭，育成14頭および子山羊29頭を飼養している農場において，2006年5月上旬生まれの当該子山羊が，5月下旬（約1カ月齢）から運動失調を呈し，その後，後躯不全麻痺となったため7月上旬に鑑定殺された。同様の症状は5頭の子山羊に認められ，うち3頭が死亡した。当該子山羊（No.1）以外に，後躯麻痺症例1頭（No.2），7月上旬に死亡した1頭（No.3）についても剖検を実施した。なお，当該農場は，山羊関節炎・脳脊髄炎（CAE）ウイルス抗体陽性農場であり，清浄化推進中である。

剖検所見：外貌検査で，著変は認められなかった。内景検査では，手根関節部における皮下水腫ならびに小腸の一部に充うっ血が認められた。

組織所見：脊髄の腹根神経では，軸索の萎縮または消失および髄球様構造形成が認められた（写真6）。また，同部位では時折，単核系細胞浸潤が観察された。樹脂包埋切片のトルイジンブルー染色標本（挿入写真6）および透過型電子顕微鏡観察において，軸索の萎縮，変形，断片化と，それらによる軸索領域の拡張および髄鞘内側の剥離，断片化が確認された。脊髄腹角では，神経細胞体の中心性色質融解が観察された。ボディアン染色で，色質融解した脊髄腹角神経細胞体の好銀性の増大は認められなかった。これらの病変は，提出標本とした第6腰髄で最も顕著であり，そのほか，頚膨大部，腰膨大部～仙髄および筋間末梢神経においても観察された。なお，山羊No.2とNo.3についても同様の病変が認められ，分布も一致していた。当該山羊のその他の所見として，中脳赤核神経細胞体の中心性色質融解と上小脳脚交叉における軸索変性，骨格筋の軽度の神経原性萎縮，肺の細気管支ならびに血管周囲性の多発性リンパ小節形成またはリンパ浸潤，消化管における軽度のコクシジウム寄生，胸骨髄の低形成が認められた。

病原検査：大脳，脊髄，肺，関節，精巣および末梢血から，nested PCR法によりCAEウイルス特異遺伝子が検出された。他の2頭でも，同様の検査結果が得られた。

生化学的検索：血清中の銅濃度は28.2μg/dl，肝臓中濃度（WM）は4μg/gと低値を示した。他の2頭でも，同様の検査結果が得られた。

診断と討議：本症例は銅欠乏による下位運動神経障害と診断された。CAEウイルス感染と本症例の運動障害には直接的な関連性は無いと考えられ，子山羊においてCAEの病性鑑定を実施する際，銅欠乏症の可能性も考慮すべきであることが再認識された。

7．PCV2実験感染豚にみられた小葉間水腫と血管炎を伴う壊死性気管支炎・間質性肺炎

提出者：福田　靖（青森県），川嶌健司（動衛研・東北支所）

提出標本：豚の肺

病　歴：豚，LWD，48日齢，雄。2006年5月にブタサーコウイルス2型（PCV2）無菌豚継代10％リンパ組織乳剤を29日齢の子宮摘出初乳未摂取豚に鼻腔内接種した試験豚である。接種11日後から食欲低下，元気消沈し，接種19日後に重度の腹式呼吸，食欲廃絶および顕著な削痩を示したため鑑定殺した。

剖検所見：可視粘膜ならびに口蓋は黄変し，各体表リンパ節は腫大していた。肺の左右前中葉，後葉前部および副葉は水腫性暗赤色を呈し，全様にわたって著しい小葉間水腫が認められた（挿入写真7）。気管気管支リンパ節は著明に腫大し，透明・淡黄色の胸水約200mlが貯留していた。その他，肝臓の顕著な萎縮退色，腎臓髄質の出血，胃粘膜の小出血および腸間膜リンパ節の腫大が認められた。

組織所見：肺では多くの気管支ならびに細気管支において，上皮細胞の変性，壊死および過形成が認められ，腔内には壊死産物を容れていた。肺胞壁はび慢性に脈管ならびに細気管支周囲を中心として単核・マクロファー

ジ系細胞が浸潤し，毛細血管の充うっ血と，時に血栓と肺胞内出血が認められた。小葉間の血管ならびにリンパ管を中心として硝子血栓が認められ，周囲の小葉間は水腫性著明に拡張していた（写真7）。その他，リンパ組織球浸潤を伴う著明な肝細胞壊死と全身リンパ組織のリンパ球消失と好塩基性細胞質内封入体が認められた。肺の免疫組織化学的染色法では，PCV2抗原が肺胞壁ならびに塞栓内単核・マクロファージ系細胞の細胞質と，時に肺胞上皮細胞ならびに細気管支上皮細胞の核内に認められた。

病原検査：定量PCR法ならびに免疫組織化学的染色法により，多量のPCV2 DNAならびにPCV2抗原が複数のリンパ節から検出された。

診断と討議：多くの脈管に塞栓と炎症がみられたため，組織診断名は小葉間水腫と血管炎を伴う壊死性気管支炎・間質性肺炎とされた。PCV2感染による細気管支病変の報告は少ないが，本実験例では細気管支上皮細胞でのPCV2抗原の検出と腔内における多くの壊死産物の存在からPCV2感染による気管支ならびに細気管支上皮細胞の壊死病変と推察された。また，肺胞壁と肺小葉間の重度の脈管炎も特徴の一つであった。

8．ウミネコの心臓にみられたアミロイド沈着

提出者：加古奈緒美（愛知県）

提出標本：ウミネコの心臓

病　歴：ウミネコ，年齢不群，雌。2005年7月11日に千葉県内の野鳥保護施設に保護されたウミネコが，2006年6月8日に死亡したため6月12日に剖検した。

剖検所見：特記なし。

組織所見：全身の様々な臓器で好酸性硝子様物質の沈着がみられ，これらはコンゴーレッド染色で橙赤色に染まり，抗アミロイドAモノクローナル抗体（Kyowa Medex Co.,Ltd.）を用いた免疫組織化学的染色法で陽性であった。心臓の血管壁ならびに心筋組織において，細胞を置換するようにアミロイドの沈着がみられた（写真8）。電子顕微鏡観察ではアミロイド細線維の集積が心筋細胞外ならびに細胞内に認められた（挿入写真8）。アミロイド沈着は脾臓と腸管の粘膜固有層で重度に認められ，心臓，肝臓，腎臓，副腎および膵臓では中等度に認められた，これらの臓器の血管壁においても，心臓と同様にアミロイドが平滑筋細胞を置換しているように沈着していた。腺胃，卵巣，胸筋，脳および後肢軟骨組織にも軽度にアミロイドが沈着していた。その他，肝臓ではヘモジテリン貪食マクロファージが多数認められ，腎臓ではアミロイド沈着による尿細管狭窄ならびに痛風結節が散見された。脳の軽度うっ血，胸筋における筋線維の萎縮と膠原線維の増加がみられた。

病原検査：未実施

診断と討議：組織診断名はウミネコの心臓にみられたアミロイド沈着，疾病診断名は全身性アミロイド症とされた。アミロイドは抗アミロイドA抗体に対して陽性を示したため続発性と考えられたが，発生原因は不明であった。心筋や平滑筋では細胞間だけでなく細胞内にもアミロイド沈着が起こることがあるというコメントがあった。

9．黒毛和種の延髄白質における重度の空胞変性

提出者：小川秀治（秋田県）

提出標本：牛の延髄

病　歴：黒毛和種，雄，3ヶ月齢，鑑定殺。2005年5月1日生まれの子牛が肺炎を発症後，右眼球の混濁を生じた。治療で回復せず起立困難となったため鑑定殺された。

剖検所見：肝臓割面は黄褐色を呈し，多発性に白斑がみられた。腎臓は退色し，肺は左右前葉から中葉の辺縁に肝変化を認めた。その他の臓器に著変はみられなかった。

組織所見：延髄では大小様々の空胞が両側性に灰白質ならびに白質領域にみられ，特に網様体などの皮質と白質の混在した部位に重度の空胞形成を認めた（写真9）。LFB染色ならびに抗ミエリン塩基性タンパク抗体による免疫組織化学的染色法では，神経線維に沿って連続した空胞形成や空胞が髄鞘に接しているのがみられた（挿入写真9）。抗GFAP抗体による免疫組織化学的染色法では空胞形成部においてアストロサイトの変性が示唆された。同様の空胞は大脳深層の皮質髄質境界部，線条体の内包，脳幹の灰白質と白質および小脳の髄質にみられた。肝臓は単核細胞浸潤を伴う胆管周囲炎とグリソン鞘での細胆管の増生と小葉間動脈の増生・迂曲像が多数認められた。その他，軽度の間質性肺炎がみられた。

病原検査：各臓器からは有意菌は分離されなかった。

診断と討議：組織診断名は牛延髄の網様体に主座する重度の空胞化，疾病診断名は肝性脳症とされた。原因としては肝臓において門脈体循環シャントで認められる所見がみられており，門脈体循環シャントによる先天性の肝性脳症が疑われた。

10．*Fusobacterium necrophorum* 菌塊を中心としたロゼット様構造を特徴とする牛の後期被包化脳膿瘍

提出者：矢彦沢小百合（長野県），木村久美子（動衛研），小島浩一（栃木県）

提出標本：牛の大脳

病　歴：牛，黒毛和種，約9ヶ月齢，雌。当該牛は繁殖雌牛8頭を飼養する繁殖農家において飼養され，生後直後より虚弱で，増体も悪かった。2006年4月下旬から元気消失し，5月に入り神経症状（旋回運動）を示した。担当獣医師がリステリア症を疑い，抗生剤を投与，その後神経症状は消失した。5月23日，再び時計回りの旋回運動が認められた。神経症状以外に著変は認められなかったが，飲水と摂食ができなかったため，担当獣医師が予後不良と診断し，5月26日朝8時に安楽殺され，9時30分に病性鑑定を実施した。

剖検所見：右大脳は腫大し，割すると黄緑色の膿汁が流出した。膿瘍は長径約11㎝×短径約6㎝の単在性で，右大脳半球に限局し，前頭葉から後頭葉にかけて認められた。また，周囲を線維性被膜で被包化され，右大脳実質は菲薄化し脳室は高度に拡張していた。間脳ならびに中脳は右大脳に圧迫され変形していた。左大脳，小脳，橋および延髄に著変は認められなかった。腎臓は表面に白色斑が散在していた。空腸から結腸の粘膜に軽度充出血が認められた。その他の臓器に著変は認められなかった。

組織所見：膿瘍は右側前頭葉から後頭葉にかけて広範囲にわたり，髄質に主座していた。中心部は壊死退廃物と多数の好中球からなり，好酸性物質を取り囲むロゼット様構造が多数認められた（写真10）。グラム染色によりロゼット様構造内あるいはロゼット様構造近傍にグラム陰性を呈するフィラメント状の桿菌が多数認められ，その大きさは最大長約15μgであった。抗*Fusobacterium necrophorum* sbs *necrophorum*ウサギ血清（動物衛生研究所）を用いた免疫組織化学的染色法により，*Fusobacterium necrophorum*抗原がロゼット様構造内菌塊（挿入写真10），ロゼット様構造近傍マクロファージ細胞質内および好中球集簇内菌体に認められた。膿瘍周囲には，泡沫マクロファージを含むマクロファージ層，マクロファージにリンパ球ならびにプラズマ細胞が混在する層，線維芽細胞ならびに膠原線維による線維層が同心円状に様々な程度で認められ，線維層ならびに脳実質との境界領域には血管新生と血管周囲性のリンパ球プラズマ細胞浸潤が軽度から中等度に観察された。膿瘍に隣接する脳実質は様々な程度に水腫，空胞変性あるいは粗鬆化していた。アザン染色および抗牛GFAP抗体（Biotium社）を用いた免疫組織化学的染色法により，膠原線維層の最外層では層状，脳実質粗鬆化領域では瀰漫性にアストロサイトの増生が確認された。脳のその他の領域において著変は観察されなかった。前胃の粘膜上皮角化層に膿疱，回腸に陰窩カタルが散見された。その他の臓器に著変は認められなかった。

病原検査：細菌学的検査では左大脳から有意菌は分離されなかった。右大脳およびその他の臓器については実施しなかった。

診断と討議：組織像より本症例は後期被包化期の脳膿瘍に相当すると考えられた（Neuropathology, 2nd. ed., p330-335（2004））。また，特徴的なロゼット様構造形成および免疫組織化学的検査結果に基づき，組織診断名は*Fusobacterium necrophorum*菌塊を中心としたロゼット様構造を特徴とする牛の後期被包化脳膿瘍，疾病診断名は牛の脳膿瘍とされた。

11．鶏の精巣奇形腫

提出者：川畑正寿（青森県）

提出標本：鶏の精巣

病　歴：2006年5月，シャモ約50羽を飼養している愛好家から，約1ヶ月前より腹腔内に腫瘤物が触れるようになった削痩の著しい1羽について病性鑑定依頼があり，鑑定殺を実施した。

剖検所見：左精巣に14×9×7cm，重量約400gの腫瘤がみられた（挿入写真11）。腫瘤は被包化，表面は黄白色で不規則な結節状を呈していた。正常精巣は圧迫され、わずかに腫瘤辺縁に残存していた。割面において腫瘤と精巣は境界明瞭で，腫瘤領域では多房性の腺様構造で無色透明の液体を貯留した大小嚢胞，直径1-2mmの乳白色硬結状物質及び黒色斑が散在していた。その他の臓器において肉眼病変は観察されなかった。

組織所見：精巣腫瘤は神経外胚葉を含む外胚葉，中胚葉および内胚葉に由来する個々の組織構造が混在していた。肉眼的に観察された多くの嚢胞は外胚葉由来の角化扁平上皮で裏打ちされていた。神経外胚葉由来では神経細胞が塊状を呈し脈絡膜で被われた構造，神経膠細胞塊を神経線維が取り囲む構造が認められた。その他，メラニン産生細胞を含む網膜様の構造が観察された。中胚葉由来では脂肪，骨，軟骨，横紋筋およびリンパ様組織に分化した組織塊が認められ，組織塊間隙は結合組織が乱雑に配列する構造が観察された。内胚葉由来では立方線毛上皮，杯細胞を伴う消化管粘膜上皮および上部気道系偽重層上皮組織に分化した嚢胞構造が観察された（写真11）。残存した精巣組織は結合組織に

より腫瘤と明確に区分され，腫瘤近位部では精細管の扁平化ならびに萎縮を伴い精子形成を認めない一方，遠位部では通常の精子形成を認めた。盲腸では線虫及びクリプトスポリジウム寄生が観察された。

病原検査：未実施

診断と討議：組織診断名及び疾病診断名はともに鶏の精巣奇形腫とされた。奇形腫には成熟型及び未熟型等の分類があるが，本症例は著しく腫大した壊死・出血の少ない成熟型（良性）の典型例とされた。

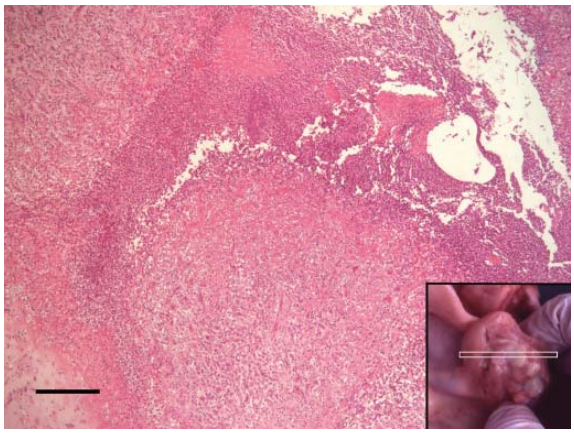

写真1　厚い肉芽組織を有する膿瘍。HE染色，Bar＝500μm。壊死層内に菌塊が認められる。挿入：披裂軟骨ならびに披裂間切痕を被う粘膜内に認められた直径5 ～ 15mの膿瘍。白枠を切片作製した。

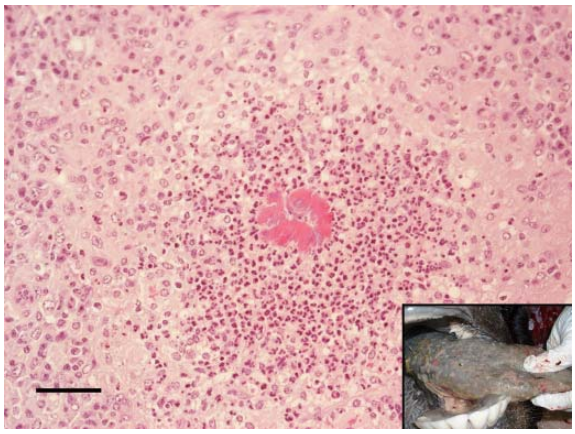

写真2　菌塊を含む星状小体を取り囲むように形成された化膿性肉芽腫。HE染色，Bar＝100μm。挿入：舌は硬化し，表面に多様な大きさの白～黄白色腫瘤が多発していた。

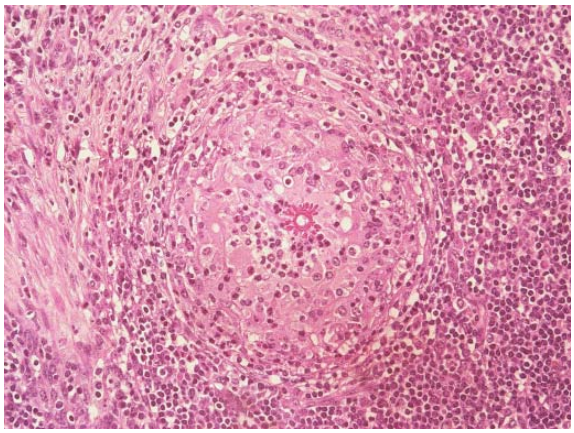

写真3　回腸リンパ節にみられた中心部に隔壁様物を含む棍棒体を形成した肉芽腫。HE染色，Bar＝100μm。

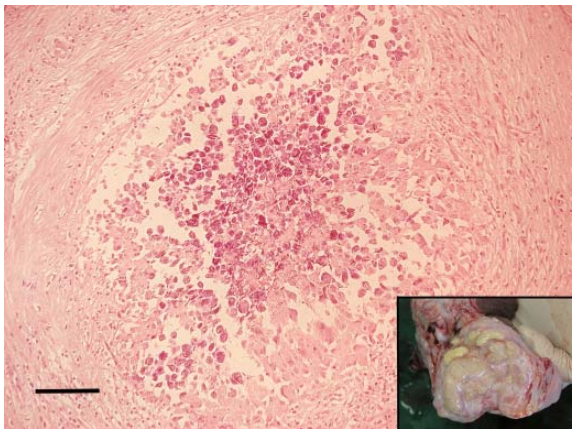

写真4　変性ないし壊死した精子を中心とした肉芽腫。HE染色，Bar＝200μm。挿入：精巣上体は腫大し，割面では粟粒大～小指先大の黄白色変性部位を多数認めた。

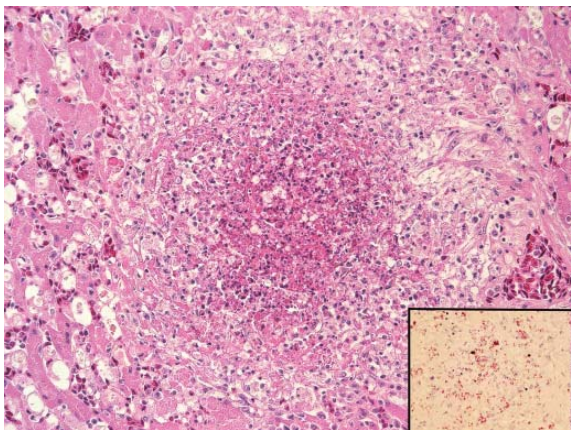

写真5　凝固壊死巣を中心とした肉芽腫。HE染色，Bar＝100μm。挿入：凝固壊死巣内に認められた抗酸菌。抗酸菌染色。

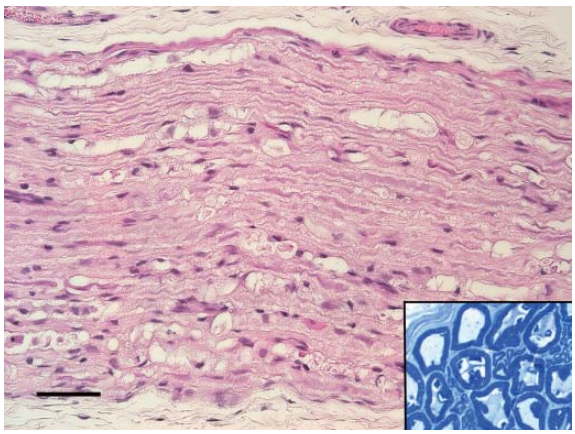

写真6　脊髄腹根神経の軸索の萎縮または消失と軸策領域の拡張。HE染色，Bar＝100μm。挿入：軸索の萎縮、変形および断片化と髄鞘の軽度の剥離と断片化。樹脂包埋，トルイジンブルー染色。

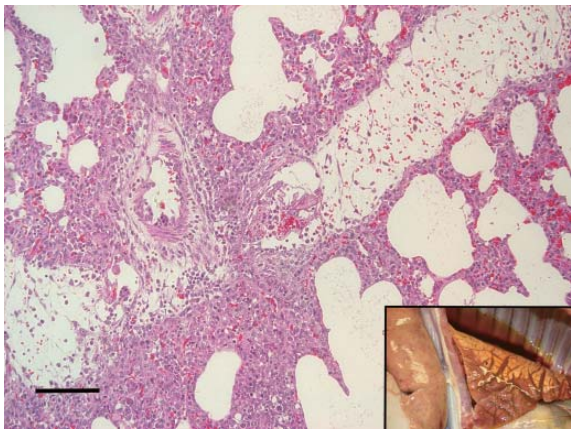

写真7　周囲小葉間の著明な水腫性拡張を伴う血管ないしはリンパ管の硝子血栓ならびに間質性肺炎。HE染色，Bar＝200μm。挿入:肺の左右前中葉，後葉前部および副葉は水腫性暗赤色を呈し，全葉にわたって著しい小葉間水腫が認められた。

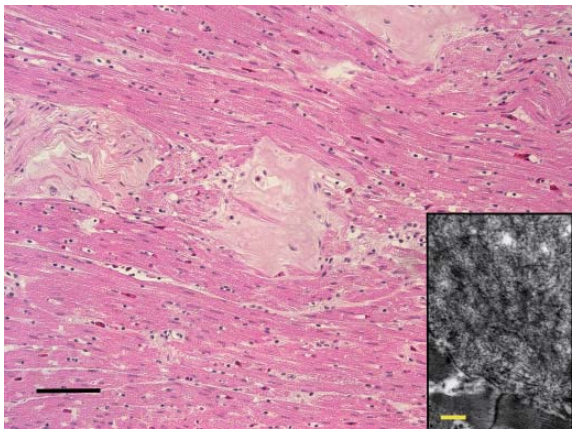

写真8　心臓の血管壁ならびに心筋組織において，細胞を置換するようにアミロイドの沈着がみられた。HE染色，Bar＝100μm。挿入：アミロイド細線維の集積が心筋細胞外ならびに細胞内に認められた。電子顕微鏡写真，Bar＝500nm。

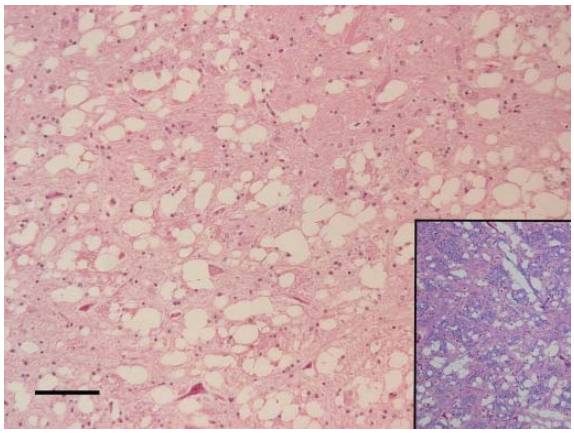

写真9　延髄網様体にみられた重度の空胞形成。HE染色，Bar＝200μm。挿入：神経線維に沿って連続した空胞形成や空胞が髄鞘に接しているのがみられた。LFB染色。

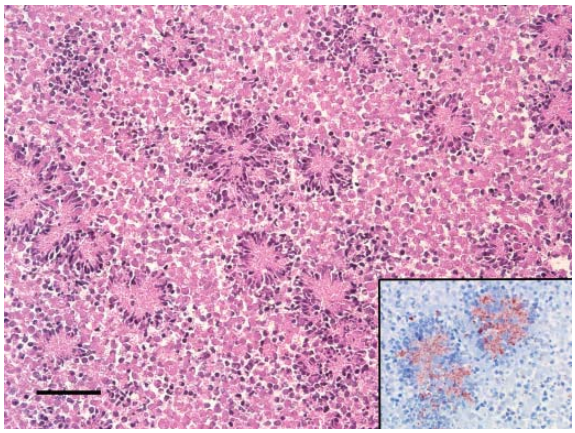

写真10　多数の好酸性物質を取り囲むロゼット様構造を含む脳膿瘍。HE染色，Bar＝100μm。挿入：ロゼット様構造内に認められた*Fusobacterium necrophorum*抗原。免疫組織化学的染色法。

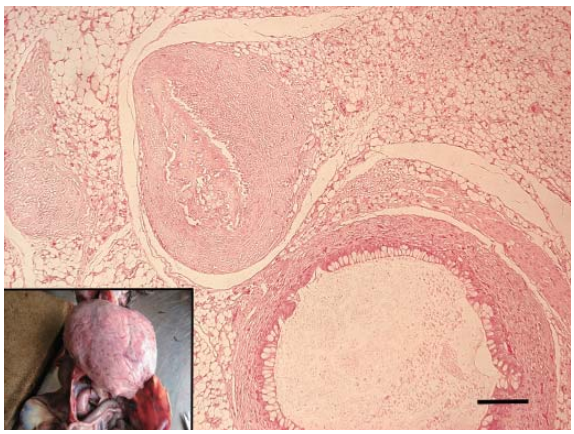

写真11　骨組織に分化した中胚葉組織塊ならびに杯細胞を伴う消化管粘膜上皮に分化した内胚葉組織塊。Bar＝200μm。挿入：左精巣に14×9×7cm，重量約400gの腫瘤がみられた。